Cáncer de laringe

J.-L. Lefebvre, D. Chevalier

El cáncer de laringe es frecuente en Europa mediterránea, donde representa el 3% de los cánceres en el varón. El factor esencial de la oncogénesis laríngea es el tabaco, a menudo asociado a un consumo excesivo de bebidas alcohólicas. Ciertas exposiciones profesionales también parecen responsables de la aparición de este tipo de cáncer. A pesar de los signos de aparición precoz, un gran número de tumores laríngeos, sobre todo supraglóticos, se diagnostica en un estado relativamente avanzado. El estudio de extensión se basa en una endoscopia minuciosa y en las pruebas de imágenes con cortes de calidad. Existen múltiples técnicas quirúrgicas parciales y radicales que permiten adaptar la exéresis a cada tipo de extensión local. La cirugía endoscópica con láser ha adquirido un lugar indiscutible en el tratamiento de este tipo de cáncer. La radioterapia transcutánea es una alternativa para los tumores muy localizados y exofíticos, y su lugar en el tratamiento de las formas más avanzadas está en evolución gracias a la aparición de nuevas modalidades técnicas y a la asociación a la quimioterapia, sobre todo en las estrategias de conservación laríngea. El pronóstico global es el mejor dentro del grupo de los distintos tumores de las vías aerodigestivas superiores. En conjunto, más del 50% de los pacientes sobrevive a los 5 años.

© 2006 *Elsevier SAS. Todos los derechos reservados.*

Palabras Clave: Laringe; Cáncer de laringe; Cirugía laríngea; Radioterapia laríngea; Quimioterapia laríngea

Plan

- **Introducción** 1
- **Generalidades** 2
  - Reseña anatómica 2
  - Epidemiología 2
  - Historia natural 3
  - Anatomía patológica 4
- **Clínica y diagnóstico** 4
  - Signos clínicos 4
  - Pruebas complementarias 5
- **Clasificación internacional** 7
  - Clasificación T 7
  - Clasificación N 7
  - Clasificación M 7
  - Reagrupación por estadios 8
- **Modalidades terapéuticas** 8
  - Cirugía 8
  - Quimioterapia 11
  - Radioterapia 12
  - Conservación laríngea 13
- **Resultados e indicaciones terapéuticas** 14
  - Tumores incipientes (T1 y T2) 14
  - Tumores localmente avanzados (T3 y T4) 15
  - Indicaciones terapéuticas 16
- **Conclusión** 16

Introducción

El cáncer de laringe es frecuente en Europa, en concreto en los países mediterráneos y, sobre todo, en Francia, si bien su tendencia es a disminuir. Se relaciona de forma directa con el tabaquismo crónico, y a menudo se asocia al consumo excesivo de alcohol. En la inmensa mayoría de los casos aparece en varones, casi siempre en la época media de la vida. La forma histopatológica más frecuente, con gran diferencia, es el carcinoma epidermoide, y su pronóstico global es uno de los mejores dentro de los tumores de las vías aerodigestivas superiores (VADS). Todavía deben diferenciarse los tumores de la zona marginal laríngea (su historia natural y su pronóstico se aproximan más a los de las lesiones faríngeas) de los de la endolaringe. La calidad de la exploración clínica y endoscópica, así como la de las pruebas de imagen, permite una definición perfecta de las extensiones y volúmenes tumorales. Existen numerosas técnicas quirúrgicas endoscópicas o por vía cervical para su tratamiento que permiten reservar la laringectomía total sólo para los casos extremos. Asimismo, la radioterapia es una alternativa para los tumores iniciales. La quimioterapia ha adquirido un lugar incuestionable y, en concreto, se ha asociado a la radioterapia en varias modalidades, dentro de los protocolos de conservación laríngea. La rehabilitación de los pacientes laringectomizados es un elemento destacado del tratamiento. Resulta evidente la absoluta

necesidad de un enfoque multidisciplinario en la elección de la estrategia terapéutica mejor adaptada a cada caso.

Generalidades

Reseña anatómica

La anatomía de la laringe se trata en un artículo específico. En éste sólo se recordarán las características anatómicas que afectan a la evolución y al tratamiento del cáncer de laringe.

Cartílagos

El tejido cartilaginoso cuenta con una mala vascularización, y se defiende mal contra la infección. Las lesiones masivas del cartílago se suelen asociar a condritis, lo que explica en parte su relativa radiorresistencia.

El cartílago tiroides protege la estructura laríngea y sirve de anclaje a los ligamentos tiroaritenoideos, y en especial a los ligamentos vocales en la comisura anterior. En este punto no hay pericondrio interno, lo que explica la precocidad de la afectación cartilaginosa en los tumores de la comisura anterior, algo que debe tenerse en cuenta a la hora de hacer la elección terapéutica.

El cartílago cricoides es la única porción circular de la arquitectura laríngea. Ésta asegura el calibre de la vía respiratoria, y debe ser conservada en las técnicas de laringectomía parcial.

Red linfática

Es una red profusa, y está cruzada a nivel supraglótico, lo que implica el tratamiento sistemático de las áreas ganglionares cervicales derechas e izquierdas, con independencia del estadio tumoral y de la situación ganglionar de los tumores de esta zona laríngea.

No existe una red linfática glótica. Mientras que la lesión se limite a esta región, no hace falta tratar las áreas ganglionares.

La red linfática subglótica drena hacia las cadenas recurrenciales. Toda extensión subglótica debe hacer que se incluyan estas cadenas en el vaciamiento y/o en los campos de irradiación.

Inervación laríngea

El nervio laríngeo superior asegura la inervación sensitiva del vestíbulo laríngeo. Por tanto, es el origen del reflejo tusígeno cuando un cuerpo extraño (en especial el alimento) toca la mucosa laríngea. Por ello, su conservación en la cirugía parcial resulta indispensable siempre que sea posible.

El nervio laríngeo inferior (recurrente), que asegura la movilidad de la articulación cricoaritenoidea, debe conservarse en el lado donde se respete el aritenoides.

Epidemiología

Epidemiología descriptiva

Las mayores incidencias de los cánceres laríngeos se encuentran en Europa [1], donde son más frecuentes en los países mediterráneos que en las naciones nórdicas y anglosajonas [2]. En el caso concreto de Francia, en 1995, la incidencia se estimaba en algo menos de 4.500 nuevos casos, y suponía un 3% de los cánceres masculinos y un 0,2% de los femeninos [3].

En Francia, en 1995, cerca de 2.500 fallecimientos anuales se debieron a los cánceres de laringe, lo que supuso el 2,6% de las muertes por cáncer en los varones y el 0,3% en las mujeres. Al igual que para el conjunto de los cánceres de las VADS, la mortalidad por cáncer de laringe tiene una tendencia neta a disminuir desde finales de la década de 1970 [4-6].

Estos cánceres aparecen sobre todo en el varón (95% de los casos) de 45-70 años. Son infrecuentes antes de los 40 años (5%) y excepcionales en los niños (se trata entonces, sobre todo, de tumores embrionarios). Su incidencia aumenta, no obstante, de forma progresiva en los adultos jóvenes y en las mujeres, sobre todo en las áreas urbanas.

Epidemiología analítica

Tabaco y alcohol

El tabaco es el agente cancerígeno esencial. Sus efectos cancerígenos se relacionan con diferentes factores:

- una quemadura crónica, incluso aunque este efecto sea menor para los cánceres laríngeos que para los orofaríngeos, pues la temperatura del humo inhalado desciende con rapidez;
- un efecto irritativo local, relacionado con ciertos componentes del humo (fenoles, aldehídos, etc.) que conlleva una disminución del movimiento ciliar y una inflamación crónica;
- los efectos sobre la red vascular y sobre la dependencia de las personas (nicotina);
- los agentes indudablemente cancerígenos: los hidrocarburos aromáticos policíclicos y las nitrosaminas.

El papel del alcohol es más difícil de precisar. El principal compuesto (el etanol) no es cancerígeno en sí mismo. Podría actuar en los microsomas hepáticos y comprometer el metabolismo de los agentes verdaderamente cancerígenos, como los del tabaco. En las bebidas alcohólicas sólo han podido identificarse algunas sustancias a priori cancerígenas, como los ésteres de forbol en los alcoholes anisados, los hidrocarburos aromáticos policíclicos en ciertos tipos de whisky y las nitrosaminas en algunas cervezas. El alcohol tiene otros efectos perjudiciales, como una irritación local crónica, un efecto disolvente de los agentes cancerígenos del tabaco y el deterioro de los medios de defensa del organismo.

Los efectos sinérgicos de la combinación tabaco-alcohol son bien conocidos. En la laringe, varían en función de las sublocalizaciones. En un estudio prospectivo del centro Oscar Lambret (Cuadro I), el consumo de tabaco era casi idéntico entre las distintas sublocalizaciones (zona marginal, supraglotis y glotis) y entre la laringe de forma global y la faringe; por el contrario, el consumo de alcohol era idéntico para la zona marginal y la faringe, pero unas dos veces menor para la glotis. La supraglotis se situaba entre ambas regiones.

Cuadro I.
Consumo de alcohol y tabaco en función de las sublocalizaciones (fuente: estudio prospectivo del centro Oscar Lambret, 1986-1988).

	Número de casos	Tabaco (g/día)	Tabaco (kg antes del diagnóstico)	Alcohol (g/día)	Alcohol (kg antes del diagnóstico)
Faringe	770	24	317	143	1.754
Zona marginal	86	21	301	134	1.635
Supraglotis	99	23	325	92	1.202
Glotis	113	20	296	80	967

Factores laborales

La asociación de factores laborales y cáncer de laringe sigue siendo difícil de demostrar, debido a la presencia casi sistemática de tabaquismo, e incluso de alcoholismo crónico. Sin embargo, se describen varias asociaciones en la bibliografía: el ácido sulfúrico [7], el asbesto [8] (el cáncer de laringe por exposición al asbesto está reconocido como enfermedad profesional en Alemania), los líquidos de corte utilizados en la fabricación de piezas de metal, la manipulación de maquinaria [9], el formaldehído [10], los polvos textiles [11] y la carbonilla [12].

Factores genéticos [13-18]

Algunas enfermedades autosómicas recesivas se asocian a fragilidad cromosómica, por lo que pueden predisponer a los cánceres: anemia ferropénica, anemia de Fanconi, síndrome de Werner, de Lynch, de Li-Fraumeni. Las pruebas de sensibilidad a mutágenos se han evaluado en cultivos de linfocitos en medios cargados con bleomicina, y se ha demostrado una predisposición a los cánceres de las VADS, en especial al riesgo de cánceres múltiples [13, 14]. Algunas enzimas, como la arilhidrocarburo hidroxilasa, permiten la degradación de estos hidrocarburos y compuestos carcinógenos capaces de interferir en el material cromosómico y activar así la cascada de fenómenos de la oncogénesis. Estas enzimas se encuentran sometidas a control genético, lo que explica en parte la susceptibilidad individual a los efectos cancerígenos del tabaco. Por último, ciertos genotipos de glutatión-S-transferasa predisponen a los efectos cancerígenos del tabaco [15, 16], y algunos genotipos de alcohol deshidrogenasa a los del etanol [17, 18].

Otros factores

La posible intervención en la oncogénesis laríngea de los virus (virus herpes simple o virus del papiloma humano) se describe [19] con bastante frecuencia sin que se pueda determinar de forma precisa si actúan por sí mismos o sólo como cofactores.

Las carencias vitamínicas, el reflujo gastroesofágico y el traumatismo vocal crónico son hipótesis propuestas de forma clásica, sin que haya datos convincentes de su responsabilidad en la oncogénesis, pues lo más frecuente es que se asocien a los factores de riesgo conocidos (sobre todo al tabaquismo).

Se puede citar un caso especial, como es el de los cánceres radioinducidos tras la irradiación cervical previa de lesiones por lo general benignas (tuberculosis ganglionar, tiroides). Este tipo de cánceres afecta a ambos sexos por igual. Dichas indicaciones de radioterapia se han abandonado desde hace muchos años, y estos cánceres laríngeos se han convertido en excepcionales.

Historia natural

Estados precancerosos

Estos estados precancerosos se enmarcan dentro de las laringitis crónicas. Desde el punto de vista macroscópico, se distinguen las laringitis catarrales, las laringitis seudomixomatosas y las laringitis blancas (leucoplasias laríngeas, paquidermias blancas y papilomas epidermoides). En el plano histológico, sólo se trata de una alteración del epitelio y de atipias celulares, pero sin ruptura de la membrana basal. De forma clásica, se distinguen tres grados: el grado I corresponde a las hiperplasias e hiperqueratosis con una displasia ligera como mucho, el grado II corresponde a las displasias moderadas, y el grado III a las displasias graves y al carcinoma in situ. El riesgo de transformación de una lesión precancerosa en un cáncer invasivo es difícil de determinar (al igual que la posible regresión espontánea de una lesión precancerosa). Resulta lógico pensar que cuanto más avanzadas son las lesiones epiteliales mayor es el riesgo de transformación maligna. Se ha propuesto que el riesgo pasaría de forma progresiva del 2 al 25% según los grados, y se supone que, en ausencia de tratamiento, el carcinoma in situ evolucionaría a un carcinoma invasivo en más del 66% de los casos. Pero, por una parte, no hay series amplias que apoyen estas hipótesis y, por otra, todos los cánceres invasivos no se preceden de una lesión precancerosa, y en caso de que ésta exista, la invasión puede aparecer con independencia del estadio.

Extensión local

Nivel supraglótico

- Zona marginal laríngea: a partir del borde libre de la epiglotis, la invasión se produce en sentido anterior hacia la cara lingual de la misma, y luego hacia la valécula, en sentido inferior hacia la cara laríngea de la epiglotis y lateralmente hacia la zona de los tres repliegues. A partir del repliegue aritenoepiglótico, la extensión en superficie puede hacerse en sentido lateral, hacia la zona de los tres repliegues, e inferior, hacia la cara medial del seno piriforme. En profundidad, el problema es la infiltración del muro faringolaríngeo con bloqueo de la hemilaringe.
- Cara laríngea de la epiglotis: la extensión puede producirse en superficie hacia las bandas ventriculares, los repliegues aritenoepiglóticos, la zona de los tres repliegues y, por último, la comisura anterior de las cuerdas vocales. La extensión en profundidad se produce sobre todo hacia el espacio hiotiroepiglótico (HTE) y hacia el espacio paraglótico.
- Bandas ventriculares: la extensión puede dirigirse en sentido superior hacia el repliegue ariepiglótico y el aritenoides, en sentido inferior hacia el ventrículo y en sentido anterior hacia el pie de la epiglotis (complejo pie-banda), de forma que puede infiltrar lateralmente el espacio preepiglótico.
- Ventrículos: la extensión tumoral puede dirigirse en sentido superior, hacia la banda ventricular, con la posibilidad de invadir el espacio HTE, en sentido inferior a través del espacio paraglótico, hacia la subglotis tras la ruptura del cono elástico. Puede dirigirse hacia adelante, a lo largo del suelo del ventrículo, hacia la cuerda o hacia detrás. La afectación cartilaginosa será más frecuente si existe una metaplasia ósea. Más allá del cartílago, en el 25% de los casos existe una invasión de los músculos extrínsecos. La asociación de un cáncer de origen ventricular y de laringocele se encuentra en casi el 15% de los casos.

Nivel glótico

- Cuerdas vocales: la extensión en superficie puede producirse en sentido anterior hacia la comisura anterior, y después hacia la cuerda vocal contralateral, en sentido posterior hacia el aritenoides, que aparece invadido con frecuencia hacia fuera, cerca del suelo del ventrículo, para afectar de forma secundaria a su fondo y, por último, hacia abajo, a la cara inferior de la cuerda vocal, con la posible invasión secundaria de la subglotis. La extensión en profundidad en sentido inferior es posible tras la ruptura del cono elástico y, lateralmente, a través de la membrana cricotiroidea. Por último, hacia el nivel supraglótico, se realiza mediante el ventrículo, y luego las bandas ventriculares, con la posibilidad de afectar a la hemilaringe contralateral. Estos diferentes modos de extensión explican que la inmovilidad de la cuerda vocal pueda ser un simple efecto de masa o deberse a un bloqueo aritenoideo por infiltración de los distintos músculos y los planos profundos.

- Comisura anterior: la extensión será muy rápida en sentido superior al espacio HTE por desinserción del ligamento tiroepiglótico, que es muy frágil, hacia abajo en la subglotis, y por último hacia fuera, cerca de las cuerdas vocales. A nivel de esta comisura anterior, el principal riesgo es la afectación cartilaginosa. A este nivel, no hay pericondrio interno, y puede observarse la invasión del cartílago tiroides incluso en las formas aparentemente poco extendidas.

Nivel subglótico

La extensión se realiza sobre todo en sentido inferior con afectación traqueal. La extensión también puede producirse en sentido anterior y lateral hacia el cartílago cricoides, y a través de la membrana cricotiroidea hacia las estructuras prelaríngeas. La extensión superior es infrecuente, debido a la existencia del cono elástico.

Extensión ganglionar

La invasión ganglionar de los cánceres de laringe es, al igual que para el resto de los tumores de las VADS, un elemento fundamental que interviene tanto en la elección terapéutica como en el pronóstico. Excepto en el plano glótico, cuya red de drenaje linfático es escasa, los demás niveles laríngeos presentan una profusa vascularización, lo que explica la frecuencia de las afectaciones ganglionares de estos cánceres.

- Nivel supraglótico: éstos son los tumores más linfófilos. El drenaje linfático se realiza por capilares voluminosos y agrupados, situados esencialmente sobre el ventrículo, la banda ventricular y el borde libre de la epiglotis. Atraviesan la membrana tirohioidea y siguen el recorrido del nervio laríngeo superior. Los capilares drenan en los ganglios de la cadena yugulocarotídea, desde el nivel ganglionar subdigástrico hasta el nivel supraomohioideo. Esta red linfática se encuentra entrecruzada, lo que explica la frecuencia de las extensiones ganglionares bilaterales.
- Nivel glótico: la red linfática es casi inexistente, de ahí la infrecuencia de las afectaciones ganglionares, aunque el ganglio prelaríngeo puede estar afectado en caso de extensión a la comisura anterior.
- Nivel subglótico: el drenaje de la región subglótica lo realizan tres pedículos: un pedículo anterior que drena la mitad anterior de la subglotis (atraviesa la membrana cricotiroidea y se une a la cadena yugular interna) y dos posterolaterales (atraviesan la membrana cricotraqueal y se dirigen a las cadenas recurrenciales).

Metástasis viscerales

En ausencia de grandes series de autopsias, es difícil conocer la incidencia exacta de las metástasis a distancia de los tumores laríngeos. Por orden de frecuencia, las metástasis afectan al pulmón, el hueso y el hígado. A veces es difícil establecer el diagnóstico entre un cáncer de origen bronquial y una metástasis única de un cáncer primario laríngeo.

Cánceres múltiples

Además de su riesgo de evolución locorregional y visceral, los cánceres de las VADS se asocian a menudo a otras localizaciones oncológicas, sobre todo desarrolladas en las mucosas que se han expuesto a las mismas agresiones. El riesgo de aparición de estos cánceres, denominados metacrónicos, es tanto mayor en cuanto que el pronóstico del primer tumor sea bueno. En un estudio retrospectivo del centro Oscar Lambret, realizado sobre 1.038 cánceres de laringe, 76 pacientes (7%) tenían un cáncer previo, 77 (7%) un cáncer simultáneo y 231 (22%) un cáncer durante el seguimiento. Estos 384 cánceres sobreañadidos se localizaron en las VADS en 213 casos (55%), el esófago en 52 casos (14%), sobre todo en los tumores supraglóticos, el pulmón en 63 pacientes (16%), sobre todo en los tumores glóticos, o en otras localizaciones anatómicas (p. ej., vejiga urinaria) en 56 casos (15%).

Anatomía patológica

Carcinomas epidermoides

La forma clásica representa alrededor del 90% de todos los tumores malignos laríngeos, y la mayoría de los carcinomas de laringe son de tipo queratinizante bien o moderadamente diferenciado.

El carcinoma verrugoso se presenta como un papiloma de amplia implantación. El diagnóstico microscópico resulta complicado: a menudo las biopsias son demasiado superficiales y no permiten un estudio de la parte profunda susceptible de presentar los signos de malignidad, lo que conduce a un diagnóstico falsamente tranquilizador. Estos tumores tienden a extenderse de forma local y a destruir las estructuras adyacentes. Por el contrario, los carcinomas laríngeos verrugosos no originan metástasis.

El carcinoma de células fusiformes es un auténtico carcinoma que asocia células epiteliales malignas y células de tipo mesenquimatoso. Se sitúa con más frecuencia a nivel glótico. Se trata de un tumor de aspecto polipoide, y posee un elevado riesgo de metástasis.

Otros tumores malignos

Los tumores glandulares son infrecuentes. Los adenocarcinomas laríngeos representan menos del 2% de todos los tumores malignos de laringe. Los carcinomas adenoides quísticos y los tumores mucoepidermoides son excepcionales.

Los sarcomas y los linfomas también son excepcionales en la laringe, al igual que los plasmocitomas, que se desarrollan sobre todo a nivel de la epiglotis. En ocasiones pueden desarrollarse tumores neuroendocrinos en la laringe, sobre todo en la región glótica posterior.

Por último, los tumores localizados en la laringe de forma secundaria también son infrecuentes, con el adenocarcinoma renal y el melanoma cutáneo como los más abundantes, al igual que los de mama, pulmón, aparato digestivo o genitourinario.

■ Clínica y diagnóstico

Signos clínicos

Signos de presentación

Los signos clínicos que evocan un cáncer de laringe son clásicamente la disfonía, la disfagia y la disnea. Aparecen con más o menos frecuencia según el punto de origen y la evolución del tumor. El cáncer de diagnóstico más precoz es el de la cuerda vocal, donde la disfonía, cuando es persistente, lleva al paciente a consultar antes, y el volumen tumoral suele ser menor. Si la evolución prosigue, los demás signos aparecen de forma progresiva. Los cánceres supraglóticos, y en especial los de la zona marginal laríngea, presentan un diagnóstico más tardío. A menudo son las molestias faríngeas más que la verdadera disfagia las que constituyen el motivo de consulta inicial. Cuando la evolución persiste, aparecen los signos referentes a la obstrucción mecánica, en forma de auténtica disfagia y de disnea.

Manifestaciones clínicas

Los signos clínicos ya descritos pueden completarse con una tos seca irritativa, pero persistente. Con menos

frecuencia, los esputos hemoptoicos llaman la atención y hacen que se consulte. La exploración clínica está dominada por la laringoscopia, pero la exploración cervical se encuentra del todo justificada. La exploración del cartílago tiroides buscará una deformación, un punto doloroso. La del cuello trata de localizar una adenopatía, sobre todo en las áreas II-IV. Ésta es a menudo menos reveladora que en las otras localizaciones otorrinolaringológicas, como la hipofaringe o la cavidad oral. Los cánceres glóticos T1-T2 sólo provocan metástasis ganglionares de manera excepcional.

Trampas diagnósticas

Deben evitarse dos trampas clásicas destacadas.

La primera es la del cáncer del ventrículo de Morgagni. Se trata de una localización cuyo diagnóstico precoz es muy difícil. Los signos clínicos de aparición, en caso de existir, son la sensación de molestias laríngeas y la disfonía intermitente. La trampa principal reside en la exploración clínica laringoscópica, que suele ser normal en este estadio y, por tanto, falsamente tranquilizadora.

La segunda trampa es la de los cánceres subglóticos. Aquí, los signos clínicos aparecen de nuevo de forma tardía. Una disnea y una disfonía que llaman la atención, así como la exploración clínica, no siempre permiten evocar la presencia de un tumor bajo el plano glótico.

En estas situaciones, ante un paciente de más de 50 años y que presente factores de riesgo, es preciso saber repetir la exploración clínica y, si es preciso, no dudar en proseguir las pruebas complementarias y realizar una endoscopia bajo anestesia general.

Modalidades de exploración clínica y endoscópica

La laringe es fácilmente accesible a la exploración clínica gracias a las distintas técnicas de laringoscopia indirecta. La más clásica, con espejo, permite visualizar con un mínimo de material la encrucijada de las VADS. No obstante, ante un paciente difícil de explorar, el nasofibroendoscopio se ha convertido en un instrumento valioso que además permite, bajo unas buenas condiciones de anestesia local, visualizar los primeros centímetros de la tráquea y, por tanto, de la región subglótica. La óptica de 90°, gracias a su calidad y a su grosor, permite explorar de forma adecuada la superficie de la mucosa de las cuerdas vocales y, junto al fibroendoscopio, permite la exploración estroboscópica de éstas. Dicha técnica es útil para el diagnóstico precoz del cáncer glótico, al demostrar la desaparición de la vibración de la mucosa, un signo de invasión tumoral del espacio de Reinke, e incluso del ligamento vocal.

Cualquiera que sea el método empleado, la exploración clínica debe incluir siempre la cavidad oral, la orofaringe y el cuello. Se evalúan la lesión, la movilidad de las cuerdas vocales y de los aritenoides, pero también se buscan otras lesiones sospechosas a nivel de las VADS, y por último se realiza siempre la palpación de las áreas ganglionares.

La endoscopia bajo anestesia general es indispensable en el estudio de los cánceres de laringe, como en todas las demás localizaciones de las VADS. Sus objetivos son precisar la extensión local del tumor, realizar su biopsia y explorar el conjunto de la mucosa de las VADS en busca de otra localización sincrónica. La exploración se realiza mediante endoscopios rígidos que permiten utilizar un sistema de suspensión y el empleo del microscopio, algo de especial utilidad para explorar los tumores glóticos de pequeño tamaño. Otro método complementario o alternativo al precedente es la realización de la endoscopia con la ayuda de ópticas de 30 y 70° [20], lo que asegura una exploración especialmente detallada de la mucosa laríngea, de las cuerdas vocales, de los ventrículos y de la región subglótica. De forma ideal, y en buenas condiciones de seguridad, es posible evitar la intubación del paciente para liberar por completo la endolaringe de todo obstáculo para la exploración.

Como complemento de esta endoscopia de las VADS, la exploración bronquial y esofágica mediante fibroendoscopios permite la detección de lesiones tumorales cuyos factores de riesgo son a menudo los del cáncer de laringe.

El diagnóstico mediante autofluorescencia se ha desarrollado de forma más reciente. Facilita la detección de las lesiones iniciales o precancerosas. Las células normales emiten una fluorescencia verde que desaparece por las células cancerosas. Esta exploración es interesante para la detección selectiva y el diagnóstico precoz, y en principio se propuso en las enfermedades bronquiales. Como es natural, encuentra aplicaciones en laringología. Se observan falsos negativos en las queratosis muy exofíticas y falsos positivos en las displasias moderadas o en las zonas cicatrizales e inflamatorias. Este método es utilizable mediante laringoscopia indirecta o directa [21].

Pruebas complementarias

Pruebas por imágenes

Se han convertido en indispensables para el diagnóstico y la decisión terapéutica. Las exploraciones clínica y endoscópica son insuficientes por sí solas para precisar la relevancia de la extensión locorregional. Las pruebas de imagen aportan sobre todo informaciones complementarias a la endoscopia sobre la extensión en profundidad. Las radiografías de cuello y las tomografías simples ya no se realizan.

Tomografía computarizada (TC)

Esta exploración, que es la base de las pruebas de imagen, se revela con gran diferencia la más útil para completar el estudio de extensión. La TC es en la actualidad la exploración realizada más a menudo para evaluar la extensión inicial de los cánceres de laringe. La TC helicoidal y la técnica de multicorte permiten realizar cortes finos y reconstrucciones en los distintos planos del espacio [22].

El paciente se sitúa en decúbito supino, y es necesario obtener una ligera extensión del cuello. El plano de corte es perpendicular al eje de la laringe, en un plano paralelo al ventrículo. La inyección de contraste intravenoso permite su captación por el tumor y un estudio de los territorios ganglionares. La TC debe realizarse entre la nasofaringe y el mediastino superior, primero sin contraste y después con la inyección del mismo. En los tumores de pequeño tamaño es preferible realizarla antes de las biopsias para evitar una mala estimación de la infiltración tumoral, sobre todo en profundidad. Las imágenes se adquieren bien en respiración indiferente o bien durante maniobras especiales, como la fonación o la de Valsalva, lo que permite analizar mejor los ventrículos y la posible extensión faríngea. La exploración en fonación permite asimismo obtener información sobre la movilidad laríngea, lo que complementa la exploración clínica. Gracias a la inyección de contraste, la TC precisa la extensión local en profundidad y el volumen tumoral. Además, estudia la extensión ganglionar en todos los territorios que son menos accesibles desde el punto de vista clínico a la palpación (ganglios retrofaríngeos, bajo la base del cráneo o en el mediastino).

- Espacio tirohioepiglótico: la extensión a este espacio se encuentra con más frecuencia en los tumores supraglóticos. Su semiología radiológica es la sustitución de la densidad grasa característica por una de tipo tumoral (Fig. 1). Una invasión significativa se

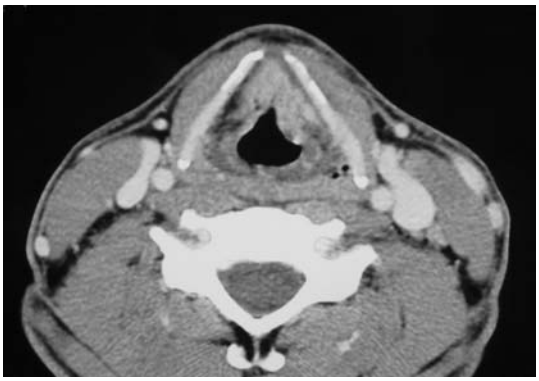

Figura 1. Extensión en el espacio tirohioepiglótico, visible por la sustitución de la densidad grasa por otra de tipo tumoral.

Figura 2. Extensión en el espacio paraglótico del lado derecho, con desaparición del ribete graso en la cara interna del ala tiroidea.

manifiesta por el rechazo de la epiglotis, de la membrana tirohioidea y de las bandas ventriculares.

- Espacio paraglótico: su afectación se produce con más frecuencia a partir de los tumores de la cuerda vocal o del ventrículo. La semiología radiológica es la desaparición del reborde graso paraglótico que suele aparecer entre el ala tiroidea y el músculo vocal, como signo directo. Los signos indirectos son el engrosamiento de la cuerda vocal, la condensación del ala tiroidea y el aumento de la distancia entre el aritenoides y el cartílago tiroides (Fig. 2).
- Comisura anterior: la extensión se manifiesta por la presencia de una zona de densidad tisular entre la luz laríngea y el ángulo interno del cartílago tiroides. El estudio de esta región es difícil, y existen numerosos falsos positivos.
- Cartílago: la búsqueda de la invasión cartilaginosa es a veces delicada, debido a la heterogeneidad del proceso de calcificación (Fig. 3). Los signos de invasión son la osteosclerosis del cartílago, el aspecto carcomido, con interrupción localizada de la pared cortical, la lisis ósea, el aspecto pulverizado del cartílago con la colonización intramedular, y el rechazo hacia ambos lados de las paredes corticales, que pueden aparecer rotas [23].
- Extensión extralaríngea: es bien visible en la TC, y no supone problemas a la hora de reconocerla. Puede producirse hacia adelante en las estructuras prelaríngeas (Fig. 4), o hacia arriba, cerca de las valéculas y la base de la lengua.
- Subglotis: la extensión tumoral se sospecha cuando existe un engrosamiento asimétrico. En ese caso es posible evaluar su altura por comparación con el plano glótico, que es un elemento destacado para la decisión terapéutica (Fig. 5).

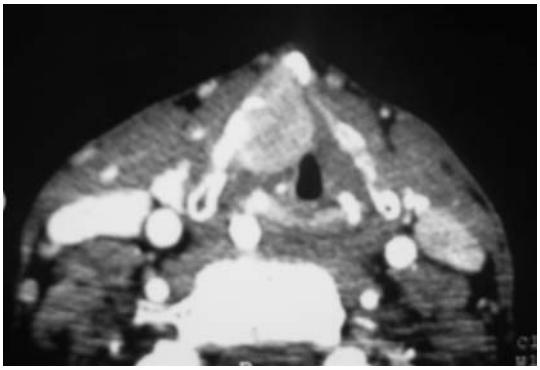

Figura 3. Extensión tumoral al cartílago tiroideo del lado derecho.

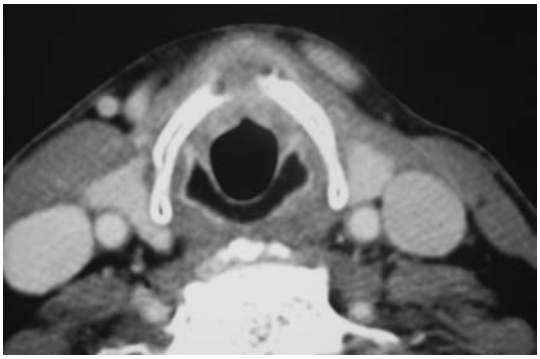

Figura 4. Extensión extralaríngea anterior que franquea el cartílago tiroides.

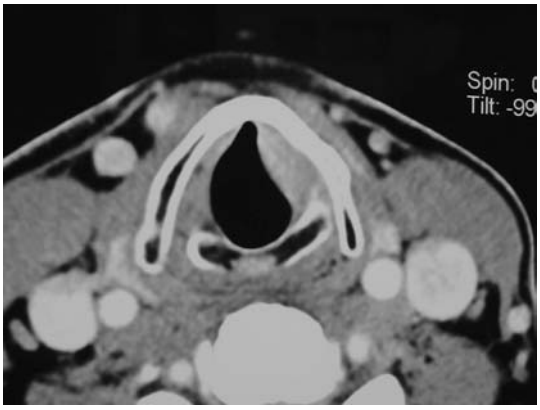

Figura 5. Extensión subglótica del lado izquierdo.

- Zona marginal: los tumores de esta región son muy accesibles a la exploración clínica y endoscópica, lo que permite determinar su extensión. La TC permite apreciar las extensiones hacia la base de la lengua o hacia el vestíbulo y al muro faringolaríngeo. Las reconstrucciones sagitales presentan una especial utilidad en esta situación (Fig. 6).
- Por último, la TC proporciona información valiosa sobre la extensión ganglionar. La probabilidad de una invasión metastásica se asocia a la presencia de ganglios mayores de 10 mm (12 mm en la región subdigástrica). Las demás características radiológicas evocadoras de la afectación tumoral ganglionar son: necrosis central con heterogeneidad y captación periférica de contraste, forma circular en vez de ovalada y la presencia de grupos poliganglionares [24].

Durante la exploración, y tras la adquisición de proyecciones cervicales y laríngeas, puede proponerse una adquisición helicoidal del mediastino y el tórax, lo que permite la detección de una lesión torácica primaria o secundaria.

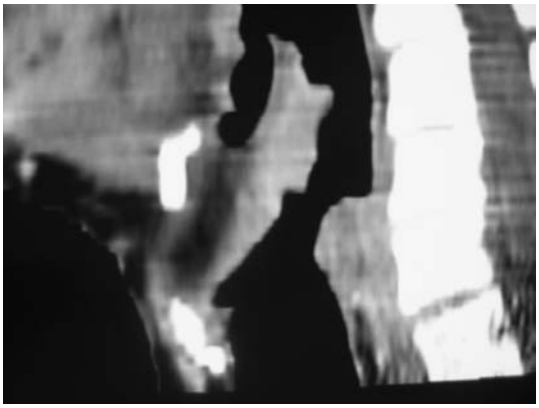

Figura 6. Reconstrucción sagital de un tumor de la cara laríngea de la epiglotis extendido a su porción suprahioidea.

Resonancia magnética (RM)

La RM se realiza con una antena cervical. El protocolo consiste en la realización de proyecciones en T_2 y T_1 tras la inyección de gadolinio. Esta exploración es más sensible para detectar las extensiones mínimas, en concreto hacia el cartílago, pero la TC parece más específica. El riesgo principal es la sobreestimación de la extensión a este nivel [25]. La RM presenta una mejor resolución espacial para demostrar los detalles de los tejidos blandos. Sin embargo, los artefactos relacionados con la movilidad (deglución) son más frecuentes, y hacen que esta técnica sea más compleja de realizar, por lo que su uso no es sistemático.

Tomografía por emisión de positrones (PET)

Su desarrollo aún está limitado por el escaso número de aparatos instalados, por lo que esta exploración no se utiliza como norma durante el estudio diagnóstico o de extensión de un cáncer laríngeo. Numerosos estudios han demostrado una sensibilidad y especificidad muy buenas para la detección precoz de metástasis ganglionares [26, 27]. Su empleo también se recomienda para la detección precoz de las recidivas después del tratamiento quimio y/o radioterápico (con un mejor rendimiento que las exploraciones de imagen clásicas), lo que supone una de sus principales indicaciones actuales.

Otras exploraciones

Se orientan hacia el diagnóstico de operabilidad del paciente, con el clásico estudio preoperatorio general, y se completan según las posibles manifestaciones clínicas.

■ Clasificación internacional

La clasificación vigente en la actualidad es la de la Unión internacional contra el cáncer (UICC), en su versión de 2002 [28]. Debe destacarse que el American Joint Committee on Cancer (AJCC) ha adaptado un poco esta clasificación al individualizar en los estadios IV las formas resecables y las no resecables.

Clasificación T

Nivel supraglótico

- T1: tumor limitado a una sublocalización de este nivel, con una movilidad normal de las cuerdas vocales.
- T2: tumor que invade más de una sublocalización del nivel supraglótico, glótico o extraglótico (mucosa de la base de la lengua, valécula, pared interna del seno piriforme) sin fijar la laringe.
- T3: tumor limitado a la laringe con fijación glótica y/o invasión de la región retrocricoidea, del espacio preepiglótico, del espacio paraglótico y/o erosión mínima (pericondrio interno) del cartílago tiroides.
- T4a: tumor que invade el cartílago tiroides y/o las estructuras extralaríngeas (tráquea, tejidos blandos del cuello [incluida la musculatura profunda/extrínseca de la lengua, geniogloso, hiogloso, palatogloso y estilogloso], los músculos infrahioideos, la glándula tiroides y el esófago).
- T4b: tumor que invade el espacio prevertebral, las estructuras mediastínicas o afecta a la carótida interna.

Nivel glótico

- T1: tumor limitado a una sublocalización del nivel supraglótico, con movilidad normal de las cuerdas vocales.
- T2: tumor que invade más de una sublocalización del nivel subglótico, glótico o extraglótico (mucosa de la base de la lengua, valécula, pared interna del seno piriforme) sin fijación laríngea.
- T3: tumor limitado a la laringe con fijación glótica y/o invasión de la región retrocricoidea, del espacio preepiglótico, del espacio paraglótico y/o erosión mínima (pericondrio interno) del cartílago tiroides.
- T4a: tumor que invade a través del cartílago tiroides y/o las estructuras extralaríngeas: tráquea, tejidos blandos del cuello (incluida la musculatura profunda/extrínseca de la lengua, geniogloso, hiogloso, palatogloso y estilogloso), los músculos infrahioideos, la glándula tiroides y el esófago.
- T4b: tumor que invade el espacio prevertebral, las estructuras mediastínicas o afecta a la carótida interna.

Nivel subglótico

- T1: tumor limitado a la subglotis.
- T2: tumor extendido al plano glótico con movilidad normal o reducida.
- T3: tumor limitado a la laringe con fijación glótica.
- T4a: tumor que invade a través del cartílago tiroides y/o las estructuras extralaríngeas: tráquea, tejidos blandos del cuello (incluida la musculatura profunda/extrínseca de la lengua, geniogloso, hiogloso, palatogloso y estilogloso), los músculos infrahioideos, la glándula tiroides y el esófago.
- T4b: tumor que invade el espacio prevertebral, las estructuras mediastínicas o afecta a la carótida interna.

Clasificación N

- N0: ausencia de signos de afectación de los ganglios linfáticos regionales.
- N1: metástasis en un solo ganglio linfático homolateral ≤3cm en su diámetro mayor.
- N2: metástasis única en un solo ganglio linfático homolateral >3 cm y ≤6 cm en su diámetro mayor o metástasis ganglionares homolaterales múltiples, todas ≤6 cm.
- N2a: metástasis en un solo ganglio linfático >3 cm, pero ≤6 cm.
- N2b: metástasis homolaterales múltiples, todas ≤6 cm.
- N2c: metástasis bilaterales o contralaterales ≤6 cm.
- N3: metástasis en un ganglio linfático >6 cm en su diámetro mayor.
  Los ganglios mediales se consideran homolaterales.

Clasificación M

- M0: ausencia de signos de metástasis a distancia.
- M1: presencia de metástasis a distancia.

Reagrupación por estadios

- Estadio 0: TisN0M0
- Estadio I: T1N0M0
- Estadio II: T2N0M0
- Estadio III: T3N0M0-T1T2T3N1M0
- Estadio IVa: T1T2T3N2M0-T4aN0N1N2M0
- Estadio IVb: cualquier TN3M0-T4b cualquier NM0
- Estadio IVc: cualquier T cualquier NM1

■ Modalidades terapéuticas

Cirugía

La laringe es el órgano donde se ha descrito el mayor número de técnicas quirúrgicas. Tras el desarrollo de la cirugía parcial por vía externa, las técnicas más recientes son endoscópicas. En todos los casos, el objetivo es proponer una resección del tumor por el tejido sano, sin olvidar la necesidad de tratar, al mismo tiempo, las áreas ganglionares.

Cirugía endoscópica

Principios

La cirugía endoscópica se basa sobre todo en el láser de CO_2. Se desarrolló a partir de 1980 gracias a la mejora de las técnicas de endoscopia, y también al hecho de la precisión aportada por las técnicas de imagen para evaluar la extensión en profundidad. Las exéresis endoscópicas se realizan desde hace mucho tiempo, pero con la ayuda de instrumentos fríos o del bisturí eléctrico. Estas técnicas requieren una exposición perfecta de la laringe para permitir la resección del tumor con márgenes quirúrgicos satisfactorios. De este modo, no siempre es posible realizarla, a menos que se cumplan las condiciones oncológicas. Es necesario disponer de laringofaringoscopios de diferentes tamaños y modificar su posición durante toda la intervención quirúrgica, que se realiza con la ayuda de un microscopio acoplado a un láser de CO_2. La hemorragia peroperatoria debe controlarse mediante coagulación.

Cirugía endoscópica de las cuerdas vocales

Numerosos autores han publicado sus resultados y han permitido el desarrollo de esta cirugía [29-33]. La cordectomía es la principal indicación de la cirugía endoscópica, porque se trata de la más clásica y también porque los tumores son de menor tamaño, ya que el diagnóstico es más precoz. Por último, desde el punto de vista anatómico, las cuerdas vocales están en un plano casi perpendicular a los instrumentos y al rayo láser, lo que constituye la situación ideal para la realización de la intervención quirúrgica. Las cordectomías endoscópicas consisten en la exéresis de toda o parte de la o las cuerdas vocales con el tumor. En el año 2000, la European Laryngological Society (ELS) publicó la clasificación de las cordectomías, lo que ha permitido codificar a la perfección el tipo de resección [34]. Esta clasificación es la más utilizada, y permite hablar un lenguaje común y comparar los resultados con los de otros equipos y con otras técnicas quirúrgicas (Cuadro II). La realización de una cordectomía endoscópica debe permitir siempre una exéresis quirúrgica por una zona sana y el análisis de la pieza operatoria, como cualquier otra técnica. La exposición debe ser perfecta e iniciarse, si es necesario, con la resección del pliegue ventricular homolateral al tumor glótico para favorecer la exposición de la lesión.

Las indicaciones se centran en los tumores de las cuerdas vocales cuya exéresis puede realizarse en su totalidad por esta vía. Esto excluye los tumores infiltrantes en profundidad, los que tienen extensión cartilaginosa, aquéllos con extensión subglótica y los que infiltran la comisura anterior.

Cuadro II.
Clasificación de las cordectomías por vía endoscópica (European Laryngological Society).

Tipo I	Cordectomía subepitelial
Tipo II	Cordectomía subligamentosa
Tipo III	Cordectomía transmuscular
Tipo IV	Cordectomía total
Tipo Va	Cordectomía ampliada a la comisura anterior y a la cuerda contralateral
Tipo Vb	Cordectomía ampliada al aritenoides
Tipo Vc	Cordectomía ampliada a la subglotis
Tipo Vd	Cordectomía ampliada al ventrículo

Cirugía endoscópica supraglótica

Su realización es más delicada, y no ha tenido el mismo desarrollo. Además, sus indicaciones presentan una mayor controversia, ya que existe la necesidad de realizar el tratamiento de las áreas ganglionares. Los autores alemanes han sido los que más han publicado acerca de dicha técnica y sus resultados [35, 36]. Esta cirugía necesita un material adaptado con una exposición óptima de las estructuras supraglóticas. La realización es más compleja que para los tumores glóticos, pero quienes la practican insisten en la calidad de los resultados quirúrgicos en comparación con la cirugía supraglótica transcutánea. Si las indicaciones están, una vez más, orientadas por la necesidad de una exéresis completa del tumor, de forma ideal en monobloque con una pieza quirúrgica analizable, se reservan a los tumores de pequeño tamaño de la epiglotis y de los pliegues ventriculares. Esta técnica puede proponerse como primera intención o como rescate para las recidivas pequeñas.

Cirugía parcial por vía externa

Cirugía parcial horizontal

Su principio es la exéresis parcial o total del nivel supraglótico de la laringe. Está indicada para los tumores supraglóticos, y también se ha propuesto para el tratamiento de los tumores de la parte anterior de la zona marginal o de los tres repliegues. En la actualidad está bien codificada, y se fundamenta en las bases embriológicas y anatómicas que individualizan el nivel glótico, bien separado del supraglótico.

Laringectomía horizontal supraglótica por vía anterior. Se dirige a los tumores de la cara laríngea de la epiglotis, de las bandas ventriculares y de la parte anterior de la zona marginal, a nivel de la epiglotis suprahioidea.

Entre las laringectomías supraglóticas, la laringectomía horizontal supraglótica es la más realizada. La hiotiroepiglotectomía se practica menos, y se dirige a las lesiones limitadas de la cara laríngea de la epiglotis. La epiglotectomía simple no elimina la totalidad del espacio HTE. Por último, es posible ampliar la exéresis hacia las valéculas para los tumores que tengan una extensión superior limitada.

Laringectomía horizontal supraglótica (Fig. 7). La intervención se realiza bajo anestesia general con traqueotomía. La incisión cutánea en «U» es la más apropiada, pues permite un acceso bilateral de las áreas ganglionares. Se realiza la exéresis de ambas bandas ventriculares, de la epiglotis y del hueso hioides, llegando hasta las valéculas en la parte superior y al fondo de los ventrículos en la inferior. La exéresis puede realizarse desde arriba hacia abajo o, en menos casos, desde abajo hacia arriba. Esta segunda opción, si bien permite limitar la resección superior, expone al riesgo de lesionar el plano glótico durante la abertura de la laringe.

Hiotiroepiglotectomía. Se trata de una laringectomía supraglótica mínima, y está indicada en las lesiones

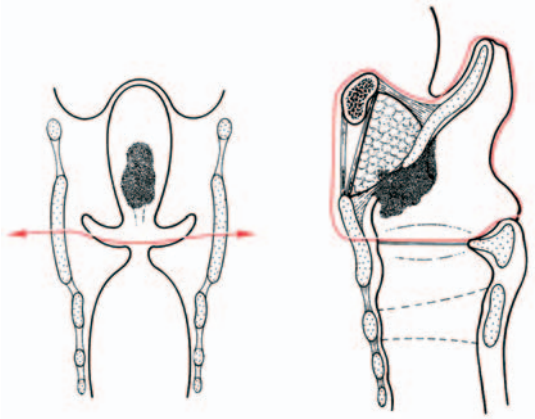

Figura 7. Laringectomía horizontal supraglótica.

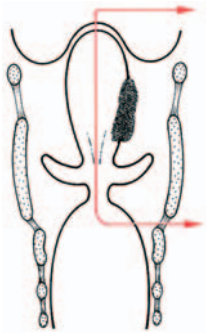

Figura 8. Hemilaringectomía supracricoidea.

muy limitadas de la cara laríngea de la epiglotis sin adenopatías. La técnica quirúrgica es la misma que la de la laringectomía horizontal supraglótica, pero la exéresis es diferente. Sólo afecta a la epiglotis, y la sección de los repliegues aritenoepiglóticos y de las bandas ventriculares es más anterior. En esta intervención se elimina la totalidad del espacio HTE. De hecho, sus indicaciones son infrecuentes y, cuando es realizable, la resección se practica por vía endoscópica.

Laringectomía horizontal supraglótica por vía lateral. Se dirige a los tumores de la parte lateral de la zona marginal. Consiste en eliminar la epiglotis y una o las dos bandas ventriculares al penetrar en la faringolaringe por vía lateral. La intervención se realiza bajo anestesia general con traqueotomía. La incisión en «L» es apropiada para esta operación, al permitir la realización de un vaciamiento ganglionar antes de la intervención laríngea. Se procede a la exéresis de la totalidad de la epiglotis, de una banda ventricular y de la región de los tres repliegues. La reconstrucción se asegura por el cierre de la mucosa hacia arriba y hacia abajo gracias a la cobertura con el pericondrio tiroideo y los músculos infrahioideos.

Hemilaringofaringectomía supracricoidea (Fig. 8). El principio de esta intervención es realizar la exéresis en bloque de la hemilaringe con el seno piriforme afectado. La hemilaringe contralateral se conserva. Está indicada sobre todo para los tumores de la parte lateral de la zona marginal. Otra indicación es el tratamiento de los tumores de la porción membranosa del seno piriforme.

Se realiza bajo anestesia general con traqueotomía. La incisión cutánea es en «L». La intervención comienza por la realización de un vaciamiento ganglionar, y después se realiza la exéresis de la hemiepiglotis, de la banda ventricular, de la cuerda vocal con el aritenoides y de la parte superior de la pared medial del seno piriforme. El cierre se asegura con una sutura mucosa hacia arriba y con un colgajo infrahioideo hacia abajo.

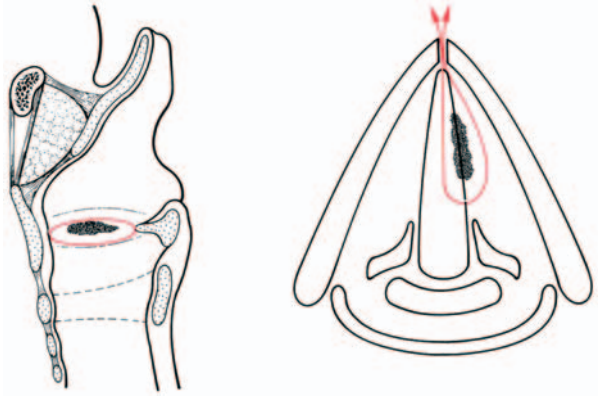

Figura 9. Cordectomía.

La alimentación se garantiza mediante una sonda nasogástrica durante el período postoperatorio, y la cánula de cierra de forma progresiva a partir del 6.° día.

Hemilaringofaringectomía supraglótica. Esta intervención se realiza según el mismo principio que la supracricoidea, pero conserva el plano glótico. Sus indicaciones esenciales son los tumores de la parte lateral de la zona marginal (tres repliegues, repliegue aritenoepiglótico limitado), y no debe extenderse hacia el seno piriforme ni hacia el aritenoides. Los cuidados postoperatorios son más sencillos, y el riesgo de falsas vías al reanudar la deglución es menor.

Cirugía parcial vertical

Cordectomía (Fig. 9). Sigue denominándose tirotomía medial o laringofisura. Se dirige a los tumores limitados al tercio medio de una cuerda vocal. Se realiza mucho menos debido al desarrollo de la cirugía endoscópica.

La incisión cutánea es o bien vertical (medial, desde el borde superior del cartílago tiroides hasta el borde inferior del istmo tiroideo) o bien horizontal (proyectándose al borde inferior del cartílago tiroides). El cartílago debe seccionarse de forma estricta en la línea media, para no lesionar la cuerda vocal contralateral al tumor. En el lado de éste, se reseca la cuerda vocal, y después la comisura anterior, hasta la apófisis vocal del aritenoides, incluido el pericondrio interno. El cierre se realiza por reaproximación de ambas alas tiroideas. El pie de la epiglotis se fija con anterioridad hacia delante, y la membrana cricotiroidea se sutura antes del cierre cutáneo.

El postoperatorio suele ser rápido y sencillo, con una reanudación de la alimentación los días 1-3, sin necesidad de poner una sonda nasogástrica. Esta intervención no requiere traqueotomía previa. Sus indicaciones son las mismas que para la cirugía endoscópica.

La cordectomía puede ampliarse a la apófisis vocal cuando la extensión tumoral lo requiera. Sin embargo, el riesgo de recidiva es más significativo, por lo que resulta preferible proponer otras intervenciones.

Laringectomía frontolateral (Fig. 10). Sus indicaciones se han convertido asimismo en más infrecuentes, y se dirigen a los tumores glóticos extendidos de forma superficial a la comisura anterior. Los principios de esta intervención proceden de la hemilaringectomía. La realización de una traqueotomía previa no es siempre indispensable. Se realiza la exéresis de una cuerda vocal y de la comisura anterior solidaria con el ángulo anterior del cartílago tiroides. En el lado tumoral, se elimina la cuerda vocal hasta el aritenoides. En el lado opuesto al tumor, la cuerda vocal se secciona a un nivel más o menos posterior, en función de la extensión tumoral de la comisura anterior. El postoperatorio es sencillo, y la alimentación oral puede reanudarse en las 48 horas

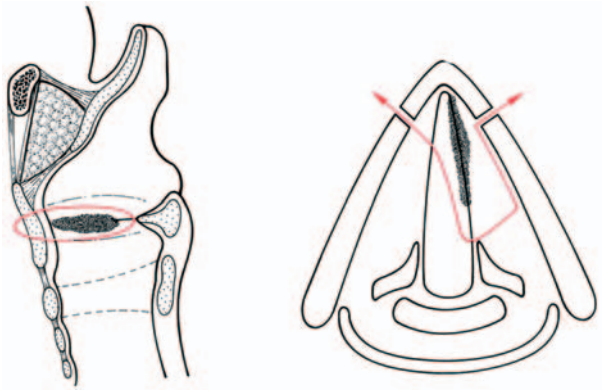

Figura 10. Laringectomía frontolateral.

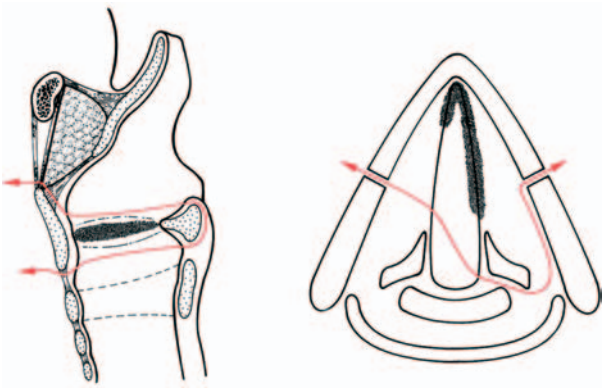

Figura 11. Laringectomía frontal anterior con epiglotoplastia.

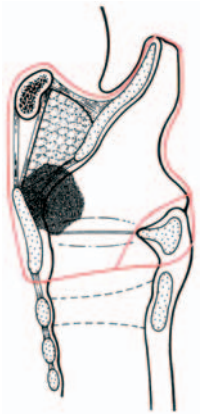

Figura 12. Laringectomía supracricoidea con cricohioidopexia (CHP).

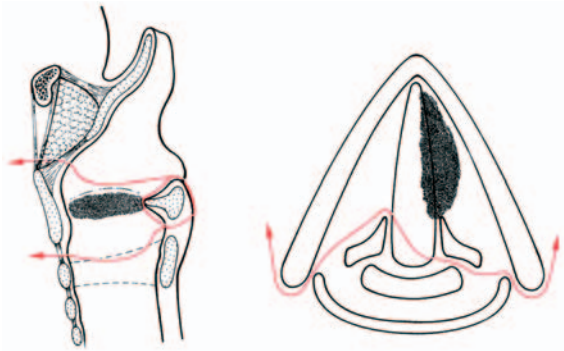

Figura 13. Laringectomía supracricoidea con cricohioidoepiglotopexia (CHEP).

siguientes a la intervención, sin precisar alimentación por sonda nasogástrica.

Laringectomía frontal anterior reconstructiva con epiglotoplastia (Fig. 11). Se dirige a los tumores superficiales de ambas cuerdas vocales, respetando al menos uno de los aritenoides y sin afectar al cartílago tiroides. La incisión cutánea en «U» se centra sobre la membrana cricotraqueal. El principio de la intervención es el de eliminar ambas cuerdas vocales, ambas bandas ventriculares y la mitad anterior de las dos alas tiroideas. Su reconstrucción se asegura por la epiglotis, descendida en un plano frontal.

La alimentación se asegura mediante una sonda nasogástrica hasta el día 10, y después se inicia por vía oral, lo que permite más tarde la descanulación del paciente.

Hemiglotectomía. Dicha intervención está destinada al cáncer de cuerda vocal móvil que afecta a la apófisis vocal sin invadir el aritenoides. Se utiliza poco, y se ha sustituido por la cirugía laríngea supracricoidea. Se realiza como una laringectomía frontolateral hasta el tiempo de la resección tumoral, y luego la exéresis elimina la comisura anterior, la cuerda y el aritenoides.

Cirugía parcial supracricoidea

Estas intervenciones tienen en común la exéresis del cartílago tiroides, la conservación del cricoides, del hueso hioides y, como mínimo, de una unidad aritenoidea funcional. Según la intervención, la epiglotis se deja o no en su lugar. Esta cirugía se propone restablecer las tres funciones esenciales de la laringe: fonación, deglución y respiración. Se distinguen sobre todo dos intervenciones, que son diferentes tanto por sus indicaciones como por su exéresis:

- laringectomía supracricoidea con cricohioidopexia (CHP);
- laringectomía supracricoidea con cricohioidoepiglotopexia (CHEP).

Laringectomía supracricoidea con cricohioidopexia (Fig. 12). El principio de esta intervención es realizar una verdadera laringectomía subtotal con la exéresis de la epiglotis, del espacio HTE, del cartílago tiroides, de las cuerdas vocales y de un aritenoides, que a veces puede conservarse.

Las indicaciones son el tratamiento de los tumores supraglóticos con extensión glótica y que conservan la movilidad de los aritenoides, los tumores del ventrículo y los de la comisura anterior.

La incisión cutánea en «U» permite realizar un vaciamiento ganglionar bilateral. La traqueotomía se practica a un nivel bajo para tener en cuenta la ascensión del cricoides y de la tráquea durante el cierre. La exéresis incluye el cartílago tiroides, la totalidad de la epiglotis, ambas bandas ventriculares y las dos cuerdas vocales, conservando al menos uno de los dos aritenoides. La pexia se realiza a continuación entre el cricoides y el hueso hioides con la base de la lengua. La alimentación enteral mediante sonda nasogástrica se mantiene hasta el 10-12.° día postoperatorio. La cánula comienza a taparse hacia el 5.° día postoperatorio. La descanulación se produce cuando la deglución y la respiración son satisfactorias, pero también puede realizarse antes de la reanudación alimentaria.

Laringectomía supracricoidea con cricohioidoepiglotopexia (Fig. 13). Esta intervención difiere de la CHP por la conservación de la parte alta de la epiglotis.

Sus indicaciones son el cáncer glótico con cuerda fija y aritenoides móvil, el cáncer glótico bilateral y el cáncer glótico con extensión superficial a la comisura anterior o al suelo del ventrículo. La incisión cutánea y el acceso a la laringe son idénticos a los de la laringectomía supracricoidea con cricohioidopexia. Se eliminan la mitad inferior de la epiglotis, ambas bandas ventriculares y las dos cuerdas vocales, conservando al menos uno de los dos aritenoides. La pexia se realiza por reaproximación del cricoides, del hueso hioides y de la base le la lengua, y con inclusión de la epiglotis restante, lo que permite

estrechar la neolaringe. El desarrollo de los cuidados es el mismo que para la laringectomía supracricoidea con cricohioidopexia. Los retrasos son algo menores, gracias a la conservación de la epiglotis.

Cirugía radical

Laringectomía total

Consiste en realizar la exéresis completa de la laringe. Está indicada cuando la extensión local del tumor primario contraindica la realización de una laringectomía parcial funcional. En los cánceres glóticos, la fijación del aritenoides y la invasión subglótica son los factores determinantes para una opción radical. En los cánceres supraglóticos, la extensión masiva en el espacio HTE y la extensión fuera de los límites de la laringe son los que motivan la laringectomía total. La incisión cutánea permite la realización de un vaciamiento ganglionar en la misma intervención. Éste suele ser bilateral, y la incisión en «U» se revela como la más apropiada. La resección se extiende de las valéculas a la región superior de la tráquea. El cierre del faringostoma debe realizarse de forma cuidadosa mediante puntos separados con sutura reabsorbible. La traqueostomía se practica mediante la fijación de la tráquea a la piel. El postoperatorio suele ser sencillo. La hermeticidad de la faringe se controla hacia el 10.° día con la realización de una prueba de azul o con un tránsito faríngeo con contraste hidrosoluble, tras lo que puede reanudarse la alimentación oral. Las posibles complicaciones postoperatorias son la fístula salival, que necesita cuidados locales mediante vendaje compresivo, y la traqueítis costrosa, que justifica la utilización sistemática de aerosoles humidificadores.

Laringectomía subtotal con derivación fonatoria

Esta intervención se sitúa entre las laringectomías parciales supracricoideas y la laringectomía total. Puede proponerse para el tratamiento de los tumores T3 del nivel glótico y/o supraglótico sin afectación de la comisura posterior. Se trata de una verdadera laringectomía total, pero con una derivación fonatoria que comunica la tráquea y la faringe restante. La hemilaringe del lado no tumoral se conserva, y se libera de sus inserciones cartilaginosas rígidas; se moviliza para tubulizarla sobre sí misma, y después sobre la tráquea hasta el seno piriforme sano, de tal forma que así se realiza la derivación fonatoria, que asegura una rehabilitación vocal de mejor calidad. No obstante, como tras la laringectomía total, el traqueostoma es definitivo.

Laringectomía total ampliada

En función de la extensión tumoral local, puede ser necesario ampliar la laringectomía a las estructuras vecinas:

- a la hipofaringe (laringectomía total con faringectomía parcial) para los cánceres extendidos del seno piriforme o para los tumores de la zona marginal extendidos a la laringe;
- a la base de la lengua (subglosolaringectomía total) para los tumores que desbordan la epiglotis suprahioidea o que infiltran las valéculas;
- a la piel (laringectomía cuadrada) para los tumores extendidos a los tejidos prelaríngeos con afectación de los tejidos subcutáneos, incluida la piel. La reconstrucción se realiza en la misma intervención mediante un colgajo miocutáneo de pectoral mayor o de dorsal ancho.

Rehabilitación vocal tras la laringectomía total

Aparte de la reeducación mediante la denominada voz esofágica, se han propuesto otras alternativas para obtener con rapidez una voz satisfactoria desde el punto de vista social.

- Se ha descrito la creación de una fístula quirúrgica entre la tráquea y la faringe. Ésta consiste en crear una comunicación entre la tráquea y el esófago o la parte baja de la faringe. Ya casi no se utiliza, desde el desarrollo de las prótesis fonatorias, y tiene el problema de su riesgo de incontinencia.
- El principio de las prótesis fonatorias, como en el caso de las fístulas, es la creación de una comunicación traqueoesofágica, pero aquí se mantiene calibrada por una prótesis continente. Se dispone de distintos tipos de prótesis: Groningen, Traissac, Blom-Singer, Hermann, Provox, que pueden colocarse al final de la laringectomía o más tarde, de forma secundaria. Sus ventajas son la posibilidad de reanudar con rapidez una fonación de calidad y su buena tolerancia. Los inconvenientes son la necesidad de cambios periódicos y su coste.

Quimioterapia

Durante mucho tiempo, se ha considerado como un tratamiento destinado a los tumores recidivantes y/o metastásicos. Esta técnica ha tenido una introducción masiva en los tratamientos con intención curativa gracias a la aparición, a finales de la década de 1970, de las sales de platino y a su asociación al 5-fluorouracilo. Después ha adquirido un lugar indiscutible en el arsenal terapéutico de los cánceres laríngeos, y tiene, en concreto, abierto el amplio campo de la investigación sobre la conservación laríngea (cf. infra).

Principales agentes citotóxicos utilizados

- El metotrexato sigue siendo un fármaco de referencia usado, sobre todo, en los tratamientos con intención paliativa en dosis de 40 mg por vía intramuscular y con seguimiento hematológico.
- Las sales de platino son, con certeza, las más utilizadas. El cisplatino se administra en dosis de 100 mg/m^2 el primer día, asociado a 1.000 mg/m^2 de 5-fluorouracilo en los días 1.°-5.°; este ciclo se repite cada tres semanas, con una vigilancia hematológica y renal, así como auditiva. Por lo general, se administran tres ciclos, y puede llegarse a seis. El carboplatino se dosifica en función del área bajo la curva.
- Los taxanos son de aparición más reciente. Uno de los protocolos más prometedores asocia el cisplatino (75 mg/m^2 el 1.er día) al 5-fluorouracilo (750 mg/m^2 1.er-5.° día) y el docetaxel (75 mg/m^2 el 1.er día).
- La mitomicina C se utiliza menos, pero puede ser interesante para los tumores y adenopatías muy necróticos, debido a su actividad en medios hipóxicos. Se administra en dosis de 10-15 mg/m^2 con vigilancia hematológica y renal.

Protocolos terapéuticos

Tratamientos de tumores avanzados o moderadamente avanzados

La quimioterapia puede administrarse antes que el resto de tratamientos (quimioterapia denominada neoadyuvante o de inducción). Puede aplicarse tras una secuencia radioquirúrgica (quimioterapia adyuvante), o incluso asociarse a la radioterapia (radioquimioterapia concomitante), bien de forma simultánea, bien de forma alterna.

Un amplio metaanálisis ha recogido todos los ensayos clínicos aleatorizados de quimioterapia que comparan en un brazo un tratamiento y en el otro el mismo tratamiento asociado a quimioterapia. Un primer análisis se ha realizado en 10.850 pacientes incluidos en ensayos clínicos aleatorizados, comparando un tipo de tratamiento con ese mismo tipo asociado a quimioterapia de inducción, adyuvante o concomitante [37]. El resultado ha sido un beneficio en la supervivencia a

5 años del 4% para el conjunto del brazo de «quimioterapia», pero sólo el subgrupo de estudios de radioquimioterapia concomitante tenía un beneficio significativo desde el punto de vista estadístico en la supervivencia del 8%, aunque la mayoría de los pacientes se incluía en estudios de radioquimioterapia postoperatoria. Este metaanálisis se ha actualizado hace poco con 16.640 pacientes incluidos en 87 ensayos clínicos, entre ellos los estudios recientes de radioquimioterapia en pacientes sin tratamiento previo [38]. El beneficio global alcanza el 5% a 5 años, y en todos los casos sólo la radioquimioterapia concomitante aporta este beneficio. En apariencia, aparte del contexto de la conservación laríngea, la quimioterapia adyuvante y de inducción habían perdido todo el interés. Aunque es preciso reconocer la indiscutible aportación de la radioquimioterapia concomitante, ya sea como tratamiento exclusivo o postoperatorio [39], es indudable que provoca una toxicidad significativa que puede limitar sus indicaciones. Por tanto, en algunos pacientes la quimioterapia de inducción puede mantenerse como una opción válida por defecto. Por último, debe admitirse que la publicación reciente de los resultados de la asociación platino-fluorouracilo-docetaxel (TPF), que aportan una toxicidad menor que la asociación clásica platino-fluorouracilo (PF) y un aumento de la supervivencia a 3 años del 10% [40], incita a reconsiderar el lugar que ocupa.

Quimioterapia de las formas recidivantes y/o metastásicas

A pesar de la aparición de nuevos medicamentos, sigue siendo bastante decepcionante, con medianas de supervivencia que no superan apenas, en la práctica cotidiana, los 7-8 meses. No obstante, debe considerarse asociada a los tratamientos de soporte (sobre todo analgésicos), tanto por la mejoría temporal física como psíquica que pueden aportar las estabilizaciones y regresiones tumorales, aunque sean efímeras.

Radioterapia

Desde la descripción de las primeras series de cánceres laríngeos tratados mediante irradiación al principio del siglo xx, la radioterapia ha adquirido un lugar destacado en el tratamiento de estos tumores, ya sea de forma exclusiva, como complemento de la cirugía, ya sea en asociación con la quimioterapia. No obstante, el lugar de la radioterapia depende sobre todo de las preferencias locales, e incluso «nacionales». En la Europa mediterránea se han favorecido durante mucho tiempo las estrategias quirúrgicas, mientras que Europa del norte ha estado siempre más orientada hacia las estrategias radioterápicas. La aparición de nuevas modalidades técnicas de radioterapia y la introducción «masiva» de la quimioterapia han modificado esta sencilla conclusión. Por tanto, ahora más que nunca resulta indispensable un planteamiento multidisciplinario (cirujano cervicofacial, oncólogo radioterapeuta, oncólogo médico, radiólogo) antes de decidir la opción terapéutica.

Tipos de irradiación

Irradiación externa

Emplea fotones de cobalto 60, rayos X de 4-6 MV y electrones de los aceleradores lineales. Las modernas técnicas de imagen, la dosimetría tridimensional y las posibles modificaciones del fraccionamiento han permitido mejorar la precisión balística de las irradiaciones y su eficacia biológica. La radioterapia contemporánea corresponde a una perfecta definición de los volúmenes tumorales y de los tejidos sanos en el espacio (definición tridimensional) que permite la obtención de un índice terapéutico óptimo (radioterapia de conformación).

En todos los casos, la puesta en marcha de un tratamiento se verá precedida por una simulación. La inmovilización mediante una máscara termoformada permite asegurar una mejor reproducibilidad del tratamiento en cada sesión. Se realizarán radiografías de control en posición de irradiación, necesarias para la confección de máscaras personalizadas, y resulta indispensable efectuar una TC de encuadre con un objetivo dosimétrico (TC de simulación o TC dedicada), debido a la heterogeneidad de los contornos y de las estructuras que se encuentran (alternancia de aire/tejidos blandos/cartílagos).

Los factores modificadores del haz (filtros, máscaras personalizadas) permiten una mejor adaptación de la balística a la anatomía del paciente. La radiación empleada (energía) dependerá del equipo disponible y de posibles criterios clínicos (invasión cutánea, por ejemplo). Los electrones, debido a sus propiedades balísticas, se adaptan a la irradiación de masas ganglionares o para una sobreimpresión muy localizada (regiones espinal o submastoidea). La optimización de la dosis administrada a los distintos volúmenes objetivo y la posibilidad, al combinar diferentes energías, de obtener en cada punto una óptima homogeneidad de la dosis (± 10%), permite reducir el riesgo de secuelas, de las cuales, la más grave es la laringe postirradiación. En los cánceres de laringe, la irradiación sólo suele conllevar una hiposialia moderada, ya que las glándulas parótidas sólo se irradian de forma infrecuente, salvo en caso de invasión ganglionar masiva. En la mayoría de los pacientes debe aconsejarse un revisión dental, posiblemente completado con fluoración.

Braquiterapia

Se indica de forma excepcional en las lesiones laríngeas, como, por ejemplo, en los tumores extendidos a la base de la lengua. Se realiza siempre mediante la técnica de tubos plásticos con hilo de iridio 192, asociada a radioterapia externa.

Técnicas de irradiación

Irradiación exclusiva

Tumores del nivel supraglótico y de la zona marginal. Debido a la considerable linfofilia de estas lesiones, en principio se realiza una irradiación tumoral y ganglionar bilateral. La irradiación se efectúa mediante dos campos paralelos y opuestos que se reducen de forma progresiva tras la definición del volumen tumoral (GTV: *gross tumour volume*) y del volumen objetivo, que incluye los márgenes de seguridad (CTV: *clinical target volume*). Los pacientes se tratan en decúbito supino. Las dosis administradas son de 65-70 Gy en fraccionamiento y escalonamiento clásicos (una sesión de 1,8-2 Gy/día, 5 días a la semana) y de 70-80,4 Gy en hiperfraccionamiento (dos sesiones de 1,15-1,2 Gy/día, 5 días por semana). El volumen objetivo ganglionar se trata por las mismas puertas de entrada hasta la dosis de tolerancia medular (45 Gy), y después mediante una asociación de fotones y electrones de la energía apropiada. En caso de afectación de la zona marginal laríngea, la irradiación se extenderá en sentido superior a las valéculas y a la base de la lengua (parte anterior de la zona marginal) y/o en sentido inferior a la hipofaringe (parte lateral de la zona marginal).

Tumores del nivel glótico. La irradiación sólo afecta al volumen objetivo tumoral, debido a la escasa linfofilia de estas lesiones. Sólo una extensión a la supra o subglotis justifica ampliar la irradiación a las áreas ganglionares. Se suele realizar mediante dos campos paralelos opuestos (5×5 cm o 6×6 cm de lado) y homogéneos. Para ciertas localizaciones (comisura anterior), se han propuesto técnicas más complejas con cuatro campos (dos campos paralelos opuestos + dos campos oblicuos anteriores con filtro).

Tumores del nivel subglótico. La indicación de irradiación exclusiva es excepcional en estas lesiones, debido sobre todo a la infiltración submucosa a distancia que origina una subestimación del volumen tumoral. El volumen objetivo ganglionar se extenderá al mediastino superior para incluir las cadenas ganglionares recurrenciales.

Irradiación postoperatoria

Tras una laringectomía parcial. La indicación se basa en el estudio histológico de los márgenes de resección y en la invasión ganglionar. De forma esquemática, se pueden distinguir cuatro situaciones clínicas:

- márgenes sanos y ganglios sin invasión: no se realiza radiación postoperatoria;
- márgenes sanos y ganglios invadidos: sólo se irradian las áreas ganglionares, y se procurará proteger lo mejor posible la laringe al recurrir a los haces de electrones;
- márgenes dudosos y ganglios invadidos: sólo se irradian las áreas ganglionares y se procurará proteger lo mejor posible la laringe mediante los haces de electrones. Se efectuará una vigilancia intensiva (endoscopia y TC) de la laringe y se propondrá la reintervención en caso de evolución local;
- márgenes invadidos y ganglios invadidos o no: la indicación quirúrgica conservadora debe volver a discutirse, porque la mejor de las soluciones es, sin duda, la reintervención quirúrgica (bien realizar una cirugía parcial amplia si la operación inicial fue limitada, o bien totalizar una intervención parcial más amplia), pues la irradiación a las elevadas dosis necesarias tendría todas las posibilidades de comprometer el resultado funcional. La irradiación sólo se realizaría en caso de rechazo formal del paciente a la totalización, y aplicaría una dosis de 55-65 Gy mediante dos campos laterales, advirtiendo al paciente del riesgo, al menos funcional, que se corre.

Tras una laringectomía total. Antes de cualquier irradiación, hay que esperar a la cicatrización completa. La indicación depende de la calidad de los márgenes, de la invasión ganglionar, de la localización de la lesión primaria y de sus extensiones, así como de la edad y el estado general del paciente. La irradiación suele realizarse mediante dos campos amplios paralelos y opuestos. La dosis administrada es de 55-65 Gy sobre el conjunto del volumen objetivo. Se procurará que el límite superior del campo incluya de forma suficiente la base del cráneo para cubrir una extensión ganglionar alta. Merece destacar dos casos especiales:

- si existe una extensión a la base de la lengua, se realiza una irradiación que administre 55 Gy sobre el volumen predefinido, completados con una sobredosificación (puede ser mediante braquiterapia) en la base de la lengua;
- si se trata de una lesión subglótica o si existen adenopatías supraclaviculares o recurrenciales, el volumen irradiado se extiende al mediastino superior.

Conservación laríngea

En los pacientes portadores de tumores de laringe clasificados como T3 o T4, el tratamiento que se solía recomendar durante mucho tiempo ha sido la laringectomía total. Esta intervención permite obtener el control locorregional de la enfermedad en más del 80% de los casos, aunque a costa de una gran mutilación (pérdida de la fonación, realización de un traqueostoma definitivo). Desde hace casi 15 años, se han realizado trabajos dirigidos a intentar obtener una eficacia terapéutica idéntica con un tratamiento conservador que trate de evitar la mutilación laríngea.

Primera generación de ensayos clínicos de conservación laríngea: quimioterapia y radioterapia secuenciales (quimioterapia de inducción)

Los ensayos clínicos denominados de «conservación laríngea» se han realizado mediante el uso de quimioterapia de inducción como un medio que permitiera seleccionar a los pacientes en los que podía proponerse un tratamiento conservador: los pacientes con «buena respuesta» a la quimioterapia podían tratarse con radioterapia y los que no mostraban respuesta debían someterse a laringectomía total.

Se han realizado tres estudios aleatorizados basados en este modelo: el estudio Veterans en Estados Unidos, el de la European Organization for Research and Treatment of Cancer (EORTC) en Europa y el del GETTEC en Francia [41-43]. El estudio Veterans y el del GETTEC se centraban en los cánceres de laringe, mientras que el de la EORTC lo hacía en los de la hipofaringe y la parte lateral de la zona marginal. Los tres estudios emplearon una quimioterapia que asociaba cisplatino y 5-FU, con un ciclo cada tres semanas y un máximo de tres ciclos.

En el estudio Veterans y en el de la EORTC, las tasas de supervivencia no presentaban diferencias significativas desde el punto de vista estadístico en ambos brazos, lo que permitía a los autores concluir que el tratamiento conservador mediante radioterapia en los pacientes que respondían a la quimioterapia era una opción eficaz, que no comprometía la supervivencia y que más de la mitad de los pacientes podía así conservar una laringe funcional. El estudio del GETTEC encontró resultados desfavorables en los pacientes que hubieran recibido quimioterapia de inducción, pero sólo incluía 68 pacientes, por lo que los resultados son difíciles de interpretar. A diferencia del estudio Veterans, sólo se escogieron los tumores T3. En el estudio francés, el 66% de los pacientes presentaba un tumor glótico o transglótico, y el 33% un tumor supraglótico (excluida la zona marginal), con fijación laríngea en todos ellos. En el estudio estadounidense, el 66% de los pacientes presentaba un tumor supraglótico (excluida la zona marginal) y un 33% tumores glóticos, con fijación laríngea en poco más de la mitad.

Un metaanálisis realizado en el Institut Gustave Roussy sobre estos tres estudios y que reunió a 602 pacientes [44] mostró unas tasas de supervivencia a 5 años del 45% en el brazo quirúrgico y del 39% en el de quimioterapia de inducción, con una diferencia no significativa desde el punto de vista estadístico, mientras que el 58% de los pacientes vivos conservaba una laringe funcional (lo que de hecho sólo representa al 23% de los pacientes incluidos en el brazo de la quimioterapia).

De este modo, la mayoría de los equipos, ante los pacientes que presentan un tumor laríngeo susceptible de laringectomía total y que no tienen contraindicaciones médicas para la administración de quimioterapia, proponen una alternativa de conservación laríngea a la laringectomía total. Por tanto, las investigaciones en esta materia se han dirigido a la obtención de las mayores tasas de respuesta posible, mediante el uso de protocolos intensificados, sobre todo con la adición de taxanos.

Segunda generación de ensayos clínicos de conservación laríngea: radioquimioterapia concomitante

Otra vía para optimizar los resultados de la radioterapia ha sido asociarla a la quimioterapia, no de forma secuencial sino simultánea. En el metaanálisis ya citado [38], entre los 4.307 pacientes incluidos en los estudios de radioterapia y quimioterapia concomitante, 1.565 presentaban un tumor laríngeo o hipofaríngeo.

Estos pacientes incluidos en el brazo «concomitante» tenían, en comparación con los del brazo de «radioterapia exclusiva», una reducción relativa del riesgo a 5 años del 16-22%, lo que correspondía a un beneficio absoluto de supervivencia a 5 años del 8-10%.

La segunda generación de estudios aleatorizados de conservación laríngea, como es natural, ha estudiado el lugar que ocupa esta estrategia terapéutica. La EORTC ha realizado un estudio que comparaba la estrategia de la quimioterapia de inducción con la administración alterna de radio y quimioterapia. Este trabajo se ha cerrado recientemente para nuevas inclusiones. La RTOG ha publicado en Estados Unidos [45], en 2003, los resultados preliminares de un estudio con tres brazos que comparaba la quimioterapia de inducción (brazo experimental del estudio Veterans) con la radioquimioterapia concomitante (cisplatino, 100 mg/m^2 los días 1, 22 y 43) y con la radioterapia exclusiva; en este trabajo se incluyeron 547 pacientes, y 518 se analizaron para la publicación. Más del 66% presentaba un tumor supraglótico, y algo menos de la mitad tenía fijación laríngea. El brazo «concomitante» presentó una toxicidad bastante más elevada, con toxicidad aguda de grados III o IV (47% de toxicidad hematológica y 43% de mucositis de grados III o IV) en el 77% de los pacientes, aunque la incidencia de toxicidad tardía de grados III y IV fue similar en los tres grupos (24-36%). La supervivencia no presentaba una diferencia significativa entre los tres brazos, aunque en el brazo «concomitante» la tasa de conservación laríngea fue muy superior: el 88% frente al 75% para el de «inducción» y el 70% en el de «radioterapia exclusiva». Estos resultados son muy prometedores, pero se deben relacionar con la selección de pacientes afectados sobre todo de tumores supraglóticos.

Tercera generación de ensayos clínicos de conservación laríngea: radioquimioterapia concomitante y secuencial

Desde el punto de vista «quirúrgico», la quimioterapia de inducción tiene la ventaja de permitir cambiar con rapidez la estrategia para operar al paciente ante una respuesta insuficiente después de administrar una radioterapia postoperatoria adaptada. La realización de una cirugía tras la quimioterapia de inducción no supone problemas considerables si se realiza la intervención prevista de antemano considerando los límites tumorales iniciales. La radioquimioterapia concomitante conlleva más mucositis y obliga a completar el protocolo para decidir la realización o no de una cirugía de rescate. Por el contrario, parece proporcionar unas tasas de conservación más elevadas en los análisis preliminares.

Se puede examinar una actitud que asocie las ventajas de ambas alternativas. La quimioterapia de inducción podría ir seguida de una radioquimioterapia concomitante en los pacientes con buena respuesta, o de una cirugía seguida de radioterapia (en ocasiones asociada a quimioterapia) en los que respondan mal. Esta asociación secuencial de quimioterapia de inducción seguida de radioquimioterapia concomitante ha aparecido como la etapa siguiente en la investigación clínica sobre la conservación laríngea. Esta nueva estrategia se ha estudiado sobre todo en Estados Unidos, en estudios de fase II/III, y a veces se ha descrito con la denominación de «quimiorradioterapia secuencial» [46-51]. Dichos estudios han llegado a la conclusión de la factibilidad de estos programas, y han descrito supervivencias a 3 años que pueden alcanzar el 60-80%.

Nuevos datos clínicos

El estudio del RTOG ha concluido que la radioquimioterapia concomitante se ha convertido en una norma de conservación laríngea y que, si este tratamiento no es realizable, la siguiente alternativa es la radioterapia exclusiva para los pacientes que no puedan tolerar la quimioterapia. Esta conclusión suscita diversos comentarios.

- En primer lugar, debe destacarse que ningún estudio aleatorizado de conservación laríngea ha encontrado tratamientos no quirúrgicos que logren mejor supervivencia que la obtenida mediante la cirugía radical, por lo que ésta no se abandonará en todos los casos. En concreto, considerando los conocimientos actuales, se mantiene como el mejor tratamiento para los tumores transglóticos muy infiltrativos con invasión manifiesta del cartílago.
- Esta opción, interesante en sí misma, no debe excluir las posibilidades quirúrgicas no mutilantes (laringectomías parciales supracricoideas en especial), ni siquiera aunque sus indicaciones sean más infrecuentes para los tumores relativamente avanzados, pero existan para casos seleccionados de T3 (invasión leve del espacio preepiglótico, inmovilidad de la cuerda vocal sin fijación del aritenoides) y T4 laríngeos (afectación leve del cartílago tiroides en la TC). Esta cirugía exclusiva permite que los pacientes eviten una traqueotomía permanente, y les procura una voz aceptable desde el punto de vista social y una deglución sin falsas vías en la mayoría de los casos.
- La adición de los taxanos ha reabierto la discusión sobre la quimioterapia de inducción y ha aclarado de forma favorable la opción de la asociación farmacológica para la secuencia de inducción de un programa de radioquimioterapia secuencial para la conservación laríngea.
- Algunos equipos han propuesto emplear la quimioterapia como tratamiento exclusivo [52]. Incluso aunque, de momento, estas técnicas se deben considerar como limitadas sobre todo a un número reducido de equipos, no pueden ser excluidas.
- Por último, otro estudio [53] podría aportar nuevos elementos referentes a las opciones no quirúrgicas. Dicho estudio comparaba, en una población de 420 pacientes, la radioterapia exclusiva frente a la radioterapia asociada a un anticuerpo monoclonal que inhibía la porción extramembranosa de los receptores del factor de crecimiento epidérmico (EGF) (cetuximab). Si bien la toxicidad cutánea (exantema acneiforme) era más frecuente en el brazo que asociaba el anticuerpo, la toxicidad mucosa no lo era. El beneficio sobre el control local era del 8% a 2 años, y sobre la supervivencia global del 13% a 3 años. Los tratamientos denominados selectivos también serán, por tanto, opciones válidas para su investigación en futuros estudios.

■ Resultados e indicaciones terapéuticas

Tumores incipientes (T1 y T2)

Cirugía endoscópica

Cánceres glóticos

En realidad, es para los tumores limitados de las cuerdas vocales para los que más se ha desarrollado la cirugía endoscópica, objeto de numerosas publicaciones. Los resultados oncológicos [35, 54, 55] son comparables a los obtenidos con las técnicas de cirugía por vía externa; la tasa de control local es del orden del 95% (Cuadro III). Estas técnicas compiten con las de cirugía por vía externa, como la cordectomía, la laringectomía frontolateral y, en cierta medida, la laringectomía frontal anterior con epiglotoplastia.

Cuadro III.
Control local de los tumores iniciales de la glotis tratados mediante cirugía endoscópica con láser de CO_2.

Autores	*n*	Control local
Rudert [35]	96	100% (T1s), 82% (T1a),
Eckel [54]	285	93,5% (T1s), 86,5% (T1), 82% (T2)
Perreti [55]	88	92% (T1s), 85% (T1)

Cánceres supraglóticos

Esta indicación es más controvertida. Los autores con más experiencia han publicado artículos al respecto [33, 35, 54-56] y avanzan unas tasas de control local excelentes para los T1 y buenas para los T2 (80-96%), pero con radioterapia asociada en algunos casos [36, 57].

En nuestra opinión, si la exposición es posible y la realiza un cirujano experto, la cirugía endoscópica constituye una buena alternativa a las técnicas externas. No obstante, las situaciones de este tipo son poco frecuentes, ya que el diagnóstico de los tumores supraglóticos es más tardío.

Tras la radioterapia, y para las pequeñas recidivas tumorales, puede proponerse el tratamiento endoscópico con láser de CO_2. Los tumores de la zona marginal son más accesibles que los de la cara laríngea de la epiglotis. Se plantea asimismo la cuestión del tratamiento de las áreas ganglionares, que debe asociarse si existen ganglios metastásicos o en los tumores clasificados como T2.

Cirugía por vía externa

Conserva del todo su puesto como opción terapéutica en los cánceres T1-T2 glóticos. Se puede destacar que, desde 1990, la mayoría de las publicaciones referentes a la cirugía reconstructiva (laringectomía frontal anterior o supracricoidea) y las relativas a la denominada laringectomía vertical han disminuido de modo evidente en beneficio de la cirugía endoscópica. Con estas indicaciones y técnicas sucede lo mismo. Los resultados son buenos [58-61], con una tasa de control local que supera en mucho el 90% en todas las publicaciones (Cuadro IV).

Radioterapia

No existen estudios aleatorizados que comparen de forma prospectiva la radioterapia frente a la cirugía para estos tumores laríngeos iniciales o limitados. Por tanto, se deben considerar los análisis retrospectivos con los sesgos de selección que éstos puedan conllevar.

En lo que respecta a los tumores supraglóticos, la antigua serie de Toronto [62] encontró, en un grupo de 131 T1T2N0, un control local a 5 años del 71% para los T1 y del 68% para los T2. Más recientemente, Mendenhall [63] publicó una serie muy reducida de 16 T1, todos controlados mediante irradiación, y de 65 T2 con un control local del 85% (el 80% con irradiación monofraccionada y el 90% en bifraccionamiento), pero, para los T2, los resultados eran mejores en las lesiones de la zona marginal (23/25) y de las bandas ventriculares (17/19) que para los de la cara laríngea de la epiglotis (16/21). Spriano [64] comparó una serie de 66 cirugías parciales horizontales frente a 100 irradiaciones exclusivas, con tasas de supervivencia sin evolución y de conservación laríngea a 5 años algo superiores para la cirugía (respectivamente, el 88 y el 95% frente al 76 y 72% para la radioterapia). El mismo autor publicó algunos años después datos de la serie radioterápica [65], y observó también una mejoría de los resultados en caso de irradiación hiperfraccionada, al igual que Wang [66], pero este autor sólo para los T2.

En lo referente a los tumores glóticos, es indiscutible que la radioterapia obtiene resultados del todo destacables para los tumores T1, con un control local de alrededor del 90%, que se mantiene a largo plazo en los seguimientos a 10 años [67, 68]. Cuando los casos tratados con radioterapia debido a contraindicaciones quirúrgicas se excluyen del análisis, los resultados son similares a los de la cirugía en términos de control local [69]. Los tumores T2 se controlan algo peor. La radioterapia acelerada no parece aportar una mejoría significativa [70, 71]. Por el contrario, al parecer, la irradiación bifraccionada controla mejor los tumores T2 que la convencional [72, 73]; en Estados Unidos se está realizando un ensayo clínico aleatorizado al respecto.

Un estudio japonés [74] ha investigado el control local a 10 años de los tumores T1-T2 laríngeos. El mejor control se obtiene para los T1 glóticos (76%), el peor para los T2 supraglóticos (59%), con un resultado intermedio para los T2 glóticos y los T1 supraglóticos (67 y 69%).

Por último, todos los estudios concuerdan al considerar que el rescate quirúrgico (sobre todo como cirugía parcial) es más difícil para los T2 que para los T1, y para los tumores supraglóticos que para los glóticos.

Tumores localmente avanzados (T3 y T4)

El tratamiento endoscópico carece de indicaciones con intención curativa, según nuestra opinión y experiencia. Para los tumores tan extendidos, es posible, en cambio, proponer una cirugía endoscópica de desobstrucción tumoral, lo que evita la realización de una traqueotomía y permite ganar tiempo para completar el estudio de extensión.

Cirugía supracricoidea

Se realiza con menos frecuencia. Se trata de indicaciones seleccionadas, donde el estadio T3 se relaciona con la fijación glótica según la clasificación T. Es fundamental que el aritenoides esté aún móvil para realizar esta cirugía, cuyos resultados son entonces comparables a los obtenidos para los tumores T2 [75, 76].

Laringectomía total

Mantiene todo su lugar, a pesar del desarrollo de los protocolos de conservación laríngea. Está indicada cuando la laringe está fija y el tumor presenta una infiltración profunda y masiva en el espacio preepiglótico, hacia la subglotis o extralaríngea. Se sigue realizando como primera opción cuando el tumor es obstructivo y/o existen contraindicaciones para la quimioterapia.

Cuadro IV.
Resultados de la cirugía parcial por vía externa para el tratamiento de los cánceres glóticos.

Autor	Intervención	*n*	Control local	Supervivencia a 5 años
Mallet [58]	LFAR	65	94%	82%
Giovanni [59]	LFAR	127	96%	91% (T1) 86% (T2)
Chevalier [60]	CHEP	112	94,6%	84,7%
Laccourreye [61]	CHEP	119	94,6% (a 5 y 10 años)	66,4% (T2) a 10 años

LFAR: laringectomía frontal anterior reconstructiva; CHEP: laringectomía supracricoidea con cricohioidoepiglotopexia.

Cuadro V.
Indicaciones terapéuticas para los cánceres glóticos.

T1	Radioterapia
	Cirugía por vía endoscópica mediante láser de CO_2
	Cirugía por vía externa (cordectomía, laringectomía frontolateral, laringectomía frontal anterior con epiglotoplastia)
T2	Cirugía por vía externa (laringectomía frontal anterior con epiglotoplastia, laringectomía supracricroidea con CHP o CHEP) y vaciamiento uni o bilateral
T3	Conservación laríngea
	Cirugía (laringectomía total lo más frecuente; de forma excepcional se realiza laringectomía supracricoidea con CHP o CHEP) y vaciamiento uni o bilateral
T4	Laringectomía total y vaciamiento uni o bilateral
	Radioterapia y/o quimioterapia si es inoperable

CHP: cricohioidopexia; CHEP: cricohioidoepiglotopexia.

Cuadro VI.
Indicaciones terapéuticas para los cánceres supraglóticos.

T1	Radioterapia
	Cirugía por vía endoscópia mediante láser de CO_2
	Cirugía por vía externa (laringectomía supraglótica) y vaciamiento cervical bilateral
T2	Cirugía por vía externa (laringectomía supraglótica, laringectomía supracricoidea con CHP) y vaciamiento cervical bilateral
T3	Conservación laríngea
	Cirugía (laringectomía total lo más frecuente; de forma excepcional se realiza laringectomía supracricoidea con CHP) y vaciamiento cervical bilateral
T4	Laringectomía total y vaciamiento cervical bilateral
	Radioterapia y/o quimioterapia si es inoperable

CHP: cricohioidopexia.

Los resultados de esta cirugía se caracterizan por un buen control local, pero con una supervivencia menos favorable, relacionada con la evolución de la enfermedad. En una serie del centro Oscar Lambret, con 254 pacientes, el control local fue del 88%, pero la supervivencia a 5 años del 48%.

Radioterapia

Es difícil evaluar de forma correcta los resultados de la radioterapia exclusiva en los tumores T3-T4 de laringe, ante la ausencia de un estudio aleatorizado que compare esta técnica con la laringectomía en selecciones idénticas de pacientes. Las series radioterápicas mezclan tratamientos con intención curativa y paliativa, o bien emplean un número muy limitado o muy seleccionado de pacientes. De forma global, el control descrito a 5 años se sitúa, en función de la proporción supraglotis/glotis, de la proporción T3/T4 y de los parámetros que han determinado la clasificación T, en el 40-60% [77, 78]. Aunque las cifras son inferiores a las obtenidas mediante cirugía radical, no pueden pasarse por alto, además de obtenerse en poblaciones menos seleccionadas, lo que no debe olvidarse. Existen pocos estudios de modificación del fraccionamiento de la radioterapia que se hayan realizado de forma específica para los tumores laríngeos. El trabajo Continuous Hyperfractionated and Accelerated Radiation Therapy (CHART), que distribuía tres sesiones de radioterapia diaria durante 12 días seguidos (incluidos los fines de semana), es uno de los pocos que ha mostrado una mejoría del control local para los tumores laríngeos T3-T4 [79]. La mayor parte de los estudios realizados sobre el conjunto de las VADS logra una mejoría de los resultados mediante el bifraccionamiento o la irradiación que incluya una aceleración hiperfraccionada, pero sin que sea posible apreciar estos resultados en el subgrupo «laringe» por una parte, y al precio de una toxicidad inmediata y tardía más elevada. La actualización del metaanálisis [38] confirma la mejoría de los resultados mediante quimioterapia concomitante a la radioterapia, entre otros, para los tumores laríngeos. Por último, se deben recordar los resultados del estudio de conservación laríngea del RTOG [45]. El brazo de «radioterapia exclusiva» no difería de forma significativa de los otros dos brazos («quimioterapia de inducción» y «quimioterapia concomitante») en términos de supervivencia global (59%) o de supervivencia con laringe (37%) a 5 años, pero debe destacarse que se trata de resultados preliminares y centrados en una población de tumores sobre todo supraglóticos (supraglotis y zona marginal), y que quedaban excluidos los tumores muy infiltrantes (transglóticos y T4). A partir del brazo «quimioterapia de inducción» (que se había comparado antes con la cirugía en el estudio Veterans [41], sin que existieran diferencias en términos de supervivencia) se podría extrapolar que, en esta selección de pacientes, la radioterapia exclusiva podría obtener resultados relativamente comparables, pero insistiendo en el hecho de que sólo se trata de una extrapolación, y que si se considera la descripción de los tumores incluidos en ambos estudios estadounidenses, un buen número de ellos se habría tratado en otros países mediante cirugía parcial supraglótica o supracricoidea con los resultados ya descritos.

Indicaciones terapéuticas

Dependen de:
- la localización tumoral y el aspecto macroscópico;
- la extensión local (cartílagos, espacios laríngeos, movilidad cordal y aritenoidea);
- la extensión ganglionar;
- el estado general del paciente, su edad, profesión, deseos y cumplimiento;
- la experiencia de los centros.

Siempre se adoptan en reuniones multidisciplinares, y pueden adaptarse a cada caso concreto. Se resumen en los Cuadros V y VI.

■ Conclusión

El cáncer de laringe ocupa un lugar algo «privilegiado» en el conjunto de los cánceres de las VADS. Se puede diagnosticar de forma precoz, y el perfeccionamiento de su exploración endoscópica y de las técnicas

de imagen permite realizar un estudio de extensión muy preciso. El abanico de técnicas quirúrgicas, ya sean endoscópicas o por vía externa, así como la radioterapia transcutánea, permiten adaptar el tratamiento de los tumores iniciales a cada caso individual, con resultados funcionales y oncológicos muy destacables. En las formas más avanzadas, la cirugía mutilante, que sigue siendo una opción indiscutible en ciertos casos, puede evitarse en un buen número de situaciones, sin empeorar las posibilidades de curación, gracias a las técnicas que combinan en distinta secuencia la quimioterapia y la radioterapia. Esto explica el mejor pronóstico global de dichos cánceres dentro de las enfermedades oncológicas de las VADS. No obstante, hay que insistir en que la inmensa mayoría de estos cánceres se relaciona con el tabaquismo crónico, por lo que además de los esfuerzos por mejorar el diagnóstico y el tratamiento, resulta indispensable intensificar las campañas de información y de educación sanitaria sobre los hábitos de riesgo.

Bibliografía

[1] Parkin DM, Muir CS, Whelan SL, Gao YT, Ferlay J, Powell J. *Cancer incidence in five continents.* (vol VI) Lyon. *IARC Sci Publ* 1992:940-1.

[2] Mollen Jensen O, Estève J, Moller H, Renard H. Cancer in the European Community and its Member States. *Eur J Cancer* 1990;**26**:1167-256.

[3] Ménégoz F, Chérié-Chaline L. *Le cancer en France : incidence et mortalité, situation en 1995, évolution entre 1975 et 1995. Ministère de l'Emploi et de la Solidarité, Secrétariat d'État à la Santé*. Paris: La Documentation Française; 1999.

[4] Tuyns AJ. Laryngeal cancer. In: Doll R, Fraumeni Jr. JF, Muir CS, editors. *Trends in cancer incidence and mortality*. Cold Spring Harbor Laboratory Press; 1994. p. 159-74.

[5] Hill C, Koscielny S, Doyon F, Benhamou E. In: *Évolution de la mortalité par cancer en France 1950-1990, mise à jour 1986-1990*. Paris: INSERM; 1993. p. 38-9.

[6] Hill C, Doyon F. La fréquence des cancers en France en 2000 et leur évolution depuis 1950. *Bull Cancer* 2005;**92**:7-11.

[7] Soskolne CL, Zeighami EA, Hanis NM, Kupper LL, Hermmann N, Amsel J, et al. Laryngeal cancer and occupational exposure to sulfuric acid. *Am J Epidemiol* 1984; **120**:358-69.

[8] Marchand JL, Luce D, Leclerc A, Goldberg P, Orlowski E, Bugel I, et al. Laryngeal and hypopharyngeal cancer and occupational exposure to asbestos and man-made vitreous fibers: results of a case-control study. *Am J Ind Med* 2000;**37**: 581-9.

[9] Eisen EA, Tolbert PE, Hallock MF, Monson RR, Smith TJ, Woskie SR. Mortality studies of machining fluid exposure in the automobile industry. A case-control study of larynx cancer. *Am J Ind Med* 1994;**26**:185-202.

[10] Collins JJ, Acquavella JF, Esmen NA. An updated meta-analysis of formaldehyde exposure and upper respiratory tract cancers. *J Occup Environ Med* 1997;**6**:639-51.

[11] Flanders WD, Cann CI, Rothman KJ, Fried MP. Work-related risk factors for laryngeal cancer. *Am J Epidemiol* 1984;**119**: 23-32.

[12] Goldberg P, Leclerc A, Luce D, Morcet JF, Brugère J. Laryngeal and hypopharyngeal cancer and occupation: results of a case-control study. *J Occup Environ Med* 1997;**5**:477-82.

[13] Schantz SP, Spitz MR, Hsu TC. Mutagen sensitivity in patients with head and neck cancers: a biologic risk of multiple primary malignancies. *J Natl Cancer Inst* 1990;**82**: 1773-5.

[14] Cloos J, Braakhuis BJ, Steen I, Copper MP, de Vries N, Nauta JJ. Increased mutagen sensitivity in head-and-neck squamous cell carcinoma patients, particularly those with multiple primary tumors. *Int J Cancer* 1994;**56**:816-89.

[15] Cheng L, Sturgis EM, Eicher SA, Char D, Spitz MR, Wei Q. Glutathione-S-transferase polymorphisms and risk of squamous-cell carcinoma of the head and neck. *Int J Cancer* 1999;**84**:220-4.

[16] Jourenkova N, Reinikainen M, Bouchardy C, Dayer P, Benhamou S, Hirvonen A. Larynx cancer risk in relation to glutathione S-transferase M1 and T1 genotypes and tobacco smoking. *Cancer Epidemiol Biomarkers Prev* 1998;**7**:19-23.

[17] Nishimoto IN, Pinheiro NA, Rogatto SR, Carvalho AL, de Moura RP, Caballero OL, et al. Alcohol dehydrogenase 3 genotype as a risk factor for upper aerodigestive tract cancers. *Arch Otolaryngol Head Neck Surg* 2004;**130**:78-82.

[18] Brennan P, Lewis S, Hashibe M, Bell DA, Bofetta P, Bouchardy C, et al. Pooled analysis of alcohol dehydrogenase genotypes and head and neck cancer: a HuGE review. *Am J Epidemiol* 2004;**159**:1-6.

[19] Lindenberg H, Krogdhal A. Laryngeal dysplasia and the human papillomavirus. *Clin Otolaryngol* 1997;**22**:382-6.

[20] Chevalier D. Fayoux p, Piquet JJ. Endoscopic evaluation of glottic cancers. *Ann Otolaryngol Chir Cervicofac* 1997;**114**: 197-8.

[21] Arens C, Dreyer T, Glanz H, Malzahn K. Indirect autofluorescence laryngoscopy in the diagnosis of laryngeal cancer and its precursor lesions. *Eur Arch Otorhinolaryngol* 2004;**261**:71-6.

[22] Robert Y, Rocourt N, Chevalier D, Duhamel A, Carcasset S, Lemaitre L. Helical CT of the larynx: a comparative study with conventional CT scan. *Clin Radiol* 1996;**51**:882-5.

[23] Castelijns JA, Gerritsen GJ, Kaiser M, Valk J, van Zanten TE, Golding RG, et al. Invasion of laryngeal cartilage by cancer: comparison of CT and MRI imaging. *Radiology* 1998;**167**: 199-206.

[24] Steinkamp HJ, Hosten N, Richter C, Schedel H, Felix R. Enlarged cervical lymph nodes at helical CT. *Radiology* 1994; **191**:795-8.

[25] Zbaren P, Becker M, Lang H. Staging of laryngeal cancer: endoscopy, computed tomography and magnetic resonance versus histopathology. *Eur Arch Otorhinolaryngol* 1997;**254**: 117-22.

[26] Stokkel MP, ten Broek FW, Hordijk GJ, Koole R, Van Rijk PP. Preoperative evaluation of patients with primary head and neck cancer using dual-head 18 fluorodeoxyglucose positron emission tomography. *Ann Surg* 2000;**231**:229-34.

[27] Kau RJ, Alexiou C, Laudenbacher C, Werner M, Schweiger M, Arnold W. Lymph node detection of head and neck squamous cell carcinomas by positron emission tomography with fluorodeoxyglucose F18 in a routine clinical setting. *Arch Otolaryngol Head Neck Surg* 1999;**125**:1322-8.

[28] Sobin LH, Wittelkind CH. *TNM Classification of malignant tumours*. Geneva: UICC; 2002 (272p).

[29] Piquet JJ, Chevalier D. Laser et exérèse glottique. *Ann Otolaryngol Chir Cervicofac* 1993;**110**:227-9.

[30] Ossof RH, Sisson GA, Shapshay SM. Endoscopic management of selected early vocal cord carcinoma. *Ann Otol Rhinol Laryngol* 1985;**94**:560-4.

[31] Remacle M, Lawson G. Transoral microsurgery is the recommended treatment for early glottic cancers. *Acta Otorhinolaryngol Belg* 1999;**53**:175-8.

[32] Eckel HM, Schneider C, Jungehülsing M, Damm M, Schröder U, Vössing M. Potential role of transoral laser surgery for larynx carcinoma. *Lasers Surg Med* 1998;**23**: 79-86.

[33] Steiner W. Results of curative microsurgery of laryngeal carcinomas. *Am J Otolaryngol* 1993;**14**:116-21.

[34] Remacle M, Eckel H, Antonelli A, Brasnu D, Chevalier D, Friedrisch G, et al. Endoscopic cordectomy. A proposal for a classification by the working committee, European Laryngological Society. *Eur Arch Otorhinolaryngol* 2000; **257**:227-31.

[35] Rudert H, Werner J. Endoscopic resections of glottic and supraglottic carcinomas with the CO_2 laser. *Eur Arch Otorhinolaryngol* 1995;**252**:146-8.

[36] Ambrosch P, Kron M, Steiner W. Carbon dioxide laser microsurgery for early supraglottic carcinoma. *Ann Otol Rhinol Laryngol* 1998;**107**:680-8.

[37] Pignon JP, Bourhis J, Domenge C, Designe L. Chemotherapy added to locoregional treatment for head and neck squamous cell carcinoma: three meta analyses of updated individual data. MACH-NC collaborative group. Meta-analysis of chemotherapy on head and neck cancer. *Lancet* 2000;**355**: 949-55.

[38] Bourhis J, Armand JP, Pignon JP. Update of MACH-NC (Meta-Analysis of Chemotherapy in Head and Neck Cancer) database focused on concomitant chemoradiotherapy. *Proc Am Soc Clin Oncol* 2004;**22** [abstract5505].

[39] Bernier J, Domenge C, Ozshain M, Matuszewska K, Lefebvre JL, Greiner RH, et al. Postoperative irradiation with or without concomitant chemotherapy for locally advanced head and neck cancer. *N Engl J Med* 2004;**350**:1945-52.

[40] Vermorken JB, Remenar E, van Hepen C, Germa Lluch J, Stewart S, Gorlia T, et al. Standard cisplatin/infusional 5-fluorouracil (PF) vs docetaxel (T) plus PF (TPF) as neoadjuvant chemotherapy for nonresectable locally advanced squamous cell carcinoma of the head and neck (LA-SCCHN): a phase III trial of the EORTC Head and Neck Cancer Group (EORTC #24971). *Proc Am Soc Clin Oncol* 2004;**22** [abstract5508].

[41] Department of Veterans Affairs Laryngeal Cancer Study Group. Induction chemotherapy plus radiation compared with surgery plus radiation in patients with advanced laryngeal cancer. *N Engl J Med* 1991;**324**:1685-90.

[42] Lefebvre JL, Chevalier D, Luboinski B, Kirkpatrick T, Collette L, Shamoud T. Larynx preservation in piriform sinus cancer: preliminary results of a European Organization for Research and Treatment of Cancer phase III trial. EORTC Head and Neck Cancer Cooperative Group. *J Natl Cancer Inst* 1996;**88**:890-9.

[43] Richard JM, Sancho-Garnier H, Pessey JJ, Luboinski B, Lefebvre JL, Dehesdin D, et al. Randomized trial of induction chemotherapy in larynx carcinoma. *Oral Oncol* 1998;**34**: 224-8.

[44] Lefebvre JL, Wolf G, Luboinski B. Meta-analysis of chemotherapy in head and neck cancer (MACH-NC): (2) Larynx preservation using neoadjuvant chemotherapy in laryngeal and hypopharyngeal carcinoma. *Proc Am Soc Clin Oncol* 1998;**17** [abstract1473].

[45] Forastière AA, Goepfert H, Maor M, Pajak TF, Weber R, Morrison W, et al. Concurrent chemotherapy and radiotherapy for organ preservation in advanced laryngeal cancer. *N Engl J Med* 2003;**349**:2091-8.

[46] Posner M, Colevas A, Tischler RB. The role of induction chemotherapy in the curative treatment of squamous cell cancer of the head and neck. *Semin Oncol* 2000;**27**:13-24.

[47] Haddad R, Wirth L, Posner M. Integration of chemotherapy in the curative treatment of locally advanced head and neck cancer. *Expert Rev Anticancer Ther* 2003;**3**:339-55.

[48] Machtay M, Rosenthal DI, Hershock D, Jones H, Williamson S, Greenberg MJ, et al. Organ preservation therapy using induction plus concurrent chemoradiation for advanced respectable oropharyngeal carcinoma: a University of Pennsylvania Phase II trial. *J Clin Oncol* 2002;**20**:3964-71.

[49] Vokes EE, Stenson K, Rosen FR, Kies MS, Rademacker AW, Witt ME, et al. Weekly carboplatin and paclitaxel followed by concomitant paclitaxel, fluorouracile and hydroxyurea chemoradiotherapy: curative and organ-preservating therapy for advanced head and neck cancer. *J Clin Oncol* 2003;**21**: 320-6.

[50] Haddad R, Tishler RB, Norris CM, Mahadevan A, Busse P, Wirth L, et al. Docetaxel, cisplatine,5-fluorouracil (TPF)-based induction chemotherapy for head and neck cancer and the case for sequential, combined modality treatment. *Oncologist* 2003;**8**:35-44.

[51] Urba S, Wolf G, Bradfort C. Improved survival and decreased late salvage surgery using chemo-selection of patients for organ preservation in advanced laryngeal cancer. *Proc Am Soc Clin Oncol* 2003;**22**:497.

[52] Laccourreye O, Veivers D, Hans S, Menard M, Brasnu D, Laccourreye H. Chemotherapy alone with curative intent in patients with invasive squamous cell carcinoma of the pharyngolarynx classified as T1-T4N0M0 complete clinical responders. *Cancer* 2001;**92**:1504-11.

[53] Bonner JA, Giralt J, Harari PM, Cohen R, Jones C, Sur RK, et al. Cetuximab prolongs survival in patients with locoregionally advanced squamous cell carcinoma of head and neck: a phase III study of high dose radiation therapy with or without cetuximab. *Proc Am Soc Clin Oncol* 2004;**23** [abstract5507].

[54] Eckel HE. Current status of endoscopic laser surgery in head and neck surgical oncology. *Otorhinolaryngol Nova* 2002;**12**: 21-32.

[55] Perreti G, Nicolai P, Piazza C, Redalli de Zinis LO, Valentini S, Antonelli A. Oncological results of endoscopic resections of T1s and T1 glottic carcinomas by carbon dioxide laser. *Ann Otol Rhinol Laryngol* 2001;**110**:820-6.

[56] Motta G, Esposito E, Testa D, Iovine R, Motta S. CO_2 laser treatment of supraglottic cancer. *Head Neck* 2004;**26**: 442-6.

[57] Davis RK, Kriskovitch MD, Galloway EB, Buntin CS, Jepsen MC. Endoscopic supraglottic laryngectomy with postoperative irradiation. *Ann Otol Rhinol Laryngol* 2004; **113**:132-8.

[58] Mallet Y, Chevalier D, Darras JA, Wiel E, Desaulty A. Near total laryngectomy with epiglottic reconstruction. Our experience of 65 cases. *Eur Arch Otorhinolaryngol* 2001;**258**: 488-91.

[59] Giovanni A, Guelfucci B, Gras R, Yu P, Zanaret M. Partial frontolateral laryngectomy with epiglottic reconstruction for management of early-stage glottic carcinoma. *Laryngoscope* 2001;**111**:663-8.

[60] Chevalier D, Laccourreye O, Brasnu D, Laccourreye H, Piquet JJ. Cricohyoidoepiglottopexy for glottic carcinoma with fixation or impaired motion of the true vocal cord. 5-year oncological results with 112 patients. A combined study. *Ann Otol Rhinol Laryngol* 1997;**106**:364-9.

[61] Laccourreye O, Laccourreye L, Garcia D, Gutierrez-Fonseca R, Brasnu D, Weinstein G. Vertical partial laryngectomy versus supracricoid partial laryngectomy for selected carcinomas of the true vocal cord classified as T2NO. *Ann Otol Rhinol Laryngol* 2000;**109**:965-71.

[62] Hardwood AR, Beale FA, Cummings BJ, Keane TJ, Payne DG, Rider WD, et al. Supraglottic carcinoma: an analysis of ose-time-volume factors in 410 patients. *Int J Radiat Oncol Biol Phys* 1983;**3**:311-9.

[63] Mendenhall WM, Parsons JT, Mancuso AA, Stringer SP, Cassisi NJ. Radiotherapy for squamous cell carcinoma of the supraglottic larynx: an alternative to surgery. *Head Neck* 1996;**18**:24-35.

[64] Spriano G, Antognoni P, Pientanida R, Varinelli D, Luraghi R, Cerizza L, et al. Conservative management of T1-T2N0 supraglottic cancer: a retrospective study. *Am J Otolaryngol* 1997;**18**:299-305.

[65] Spriano G, Ferrario F, Roselli R, Piantanida R, Antognoni P. Le traitement des tumeurs sus-glottiques au stade initial. *Ann Otolaryngol Chir Cervicofac* 1999;**116**:66-70.

[66] Wang CC, Suit HD, Blitzer PH. Twice-a-day radiation therapy for supraglottic carcinoma. *Int J Radiat Oncol Biol Phys* 1986; **12**:3-7.

[67] Dinshaw KA, Sharma V, Agarwal JP, Gosh S, Havaldar R. Radiation therapy in T1-T2 glottic carcinoma, influence of various treatment parameters on local control/complications. *Int J Radiat Oncol Biol Phys* 2000;**48**:723-35.

[68] Franchin G, Minatel E, Gobitti C, Talamini R, Vaccher E, Sartor G, et al. Radiotherapy for patients with early-staged glottic carcinoma: univariate and multivariate analyses in a group of consecutive, unselected patients. *Cancer* 2003;**98**: 765-72.

[69] Ton Van J, Lefebvre JL, Stern JC, Buisset E, Coche-Dequéant B, Vankemmel B. Comparison of surgery and radiotherapy in T1 and T2 glottic carcinoma. *Am J Surg* 1992; **162**:337-40.

[70] Sakata K, Oouchi A, Nagakura H, Akiba H, Tamakawa M, Koito K, et al. Accelerated radiotherapy for T1,2 glottic carcinoma: analysis of results with KI-67 index. *Int J Radiat Oncol Biol Phys* 2000;**47**:81-8.

[71] Hliniak A, Gwiazdowska B, Szutkowski Z, Kraszewska E, Kukolowicz P, Jarzabski A, et al. A multicentre randomized/controlled trial of a conventional versus modestly accelerated radiotherapy in the laryngeal cancer: influence of a 1 week shortening overall time. *Radiother Oncol* 2002;**62**:1-0.

[72] Wang CC. Carcinoma of the larynx. In: Wang CC, editor. *Radiation therapy for head and neck neoplasms*. New York: Wiley-Liss; 1997. p. 221-55.

[73] Garden AS, Forster K, Wong PF, Morrison WH, Schechter NR, Ang KK. Results of radiotherapy for T2N0 glottic carcinoma: does the "2" stand for twice-daily treatment? *Int J Radiat Oncol Biol Phys* 2003;**55**:322-8.

[74] Inoue T, Inoue T, Ikeda H, Teshima T, Yamazaki H, Murayama S, et al. Comparison of early glottic and supraglottic carcinoma treated with conventional fractionation of radiotherapy. *Strahlenther Onkol* 1993;**169**: 584-9.

[75] Dufour X, Hans S, De Mones E, Brasnu D, Menard M, Laccourreye O. Local control after supracricoid partial laryngectomy for ″advanced″ endolaryngeal squamous cell carcinoma classified as T3. *Arch Otolaryngol Head Neck Surg* 2004;**130**:1092-9.

[76] Chevalier D, Thill C, Darras JA, Piquet JJ. La laryngectomie subtotale dans le traitement des tumeurs étendues du larynx. *Ann Otolaryngol Chir Cervicofac* 1991;**108**:378-81.

[77] Lefebvre JL, Chevalier D, Eschwege F. Pharyngeal walls, hypopharynx and larynx. In: Souhami RL, Tannock I, Hohenberger P, Horiot JC, editors. *Oxford textbook of oncology*. Oxford: Oxford University Press; 2002. p. 1429-44.

[78] Patel SG, Rhys-Evans P, Montgomery PQ. Tumours of the larynx. In: Rhys-Evans PH, Montgomery PQ, Gullane PJ, editors. *Principles and practice of head and neck oncology*. London: Martin Dunitz; 2003. p. 279-310.

[79] Dische S, Saunders MI, Barrett A, Harvey A, Gibson D, Parmar MA. Randomized multicentre trial of CHART versus conventional radiotherapy in head and neck cancer. *Radiother Oncol* 1997;**44**:123-36.

J.-L. Lefebvre (jl-lefebvre@o-lambret.fr).
Département de cancérologie cervicofaciale, Centre Oscar Lambret, 3, rue Combemale, 59020 Lille, France.

D. Chevalier.
Service de clinique oto-rhino-laryngologique et de chirurgie cervicofaciale, Hôpital Claude Huriez, Centre hospitalier régional universitaire, place de Verdun, 59000 Lille, France.

Cualquier referencia a este artículo debe incluir la mención del artículo original: Lefebvre J.-L., Chevalier D. Cancers du larynx. EMC (Elsevier SAS, Paris), Oto-rhino-laryngologie, 20-710-A-10, 2005.

Disponible en www.emc-consulte.com (sitio en francés)
Título del artículo: **Cancers du larynx**

Algoritmos · Ilustraciones complementarias · Vídeos / Animaciones · Aspectos legales · Información al paciente · Informaciones complementarias · Autoevaluación